Aus dem Pathologischen Institut der Universität Marburg
(Leiter: Prof. Dr. M. Versé)

Über einen Fall von congenitalem Sarkom des Schädels

INAUGURAL-DISSERTATION

zur

Erlangung der Doktorwürde

in der Medizin, Chirurgie und Geburtshilfe

der

hohen medizinischen Fakultät der Universität Marburg

vorgelegt von

Hans Christian Rosemeyer

aus Bremen.

Gedruckt mit Genehmigung der hohen medizinischen Fakultät.
Angenommen am 25. 11. 1925. Referent: Prof. Dr. Versé.

Marburg 1925.

W. J. BECKER
Graphische Kunstanstalt · Buch- und Steindruckerei
MARBURG-LAHN

Aus dem Pathologischen Institut der Universität Marburg
(Leiter: Prof. Dr. M. Versé)

Über einen Fall von congenitalem Sarkom des Schädels

INAUGURAL-DISSERTATION

zur

Erlangung der Doktorwürde

in der Medizin, Chirurgie und Geburtshilfe

der

hohen medizinischen Fakultät der Universität Marburg

vorgelegt von

Hans Christian Rosemeyer

aus Bremen.

Gedruckt mit Genehmigung der hohen medizinischen Fakultät.
Angenommen am 25. 11. 1925. Referent: Prof. Dr. Versé.

Marburg / L. 1925.

R. UNIV.
BIBLIOTHEEK
LEIDEN

Meinen lieben Eltern
in Dankbarkeit gewidmet.

Digitized by the Internet Archive
in 2026

https://archive.org/details/IA41556025_0073

«Alle Wissenschaften, die sich mit der Erforschung der natürlichen Beziehungen der Körper gegen einander beschäftigen, haben das unter sich gemein, daß gewisse Fragen immer wieder von Neuem aufgeworfen, in neuen Richtungen behandelt werden müssen, ehe eine genügende Lösung derselben gefunden wird.»

«Forschen wir zunächst nach den Gesetzen der Erscheinung; erst nachdem diese erkannt sind, darf der Geist die größere Forschung nach dem Grunde der Erscheinung beginnen.»

Virchow 1847.

Im Jahre 1922 wurde aus dem Pathologischen Institut der Universität Marburg von **Lotz** ein Fall von congenitalem Sarkom der Dura mater veröffentlicht. Neuerdings wurde dem Institut abermals eine Kindesleiche mit einem ähnlichen Befund von der Entbindungsanstalt in Cassel ⟨Leiter: San.-Rat Dr. **Baumgart**⟩ zugesandt, nämlich mit einem congenitalen Sarkom im Bereiche der Kopfregion. In Anbetracht der Seltenheit des Vorkommens congenitaler Tumoren erscheint uns auch dieser Fall der Veröffentlichung wert, zumal es sich hierbei um eine derartig große Entwicklung des Tumors schon zur Zeit des embryonalen Lebens handelte, daß hierdurch ein Geburtshindernis entstanden war.

Ich gehe gleich auf die nähere Beschreibung dieses Falles ein.

Die Leiche wurde dem Institut mit folgenden klinischen Notizen zugesandt:

Erste Schädellage. Nach vollständiger Erweiterung des Muttermundes wird die sich stark verwölbende Blase 'gesprengt. Abfluß von grünlich verfärbtem Fruchtwasser. Plötzlich starke Verlangsamung der Herztöne. Abgang von Mekonium. Zange: Entwicklung eines lebenden, leicht asphyktischen Kindes, beim Anlegen des 2. Löffels wird bereits an der rechten Kopfseite eine Geschwulst bemerkt. Etwa zweieinhalb Stunden darnach Exitus.

Klinische Diagnose: Geschwulst an der rechten Kopfseite.

Bei der am 16. 3. 1925 vorgenommenen Sektion ⟨S. Nr. 84/25⟩ wurde folgender Befund erhoben:

53cm lange Leiche eines kräftigen männlichen Neugeborenen; Gewicht: 4200g. Der rechten Schläfengegend sitzt eine faustgroße, unter der Haut befindliche, sich schwappend anfühlende Geschwulst auf, die sich bis unter das obere rechte Augenlid erstreckt, nach unten zu bis etwa an den Unterkieferwinkel heran ⟨s. Abb. 1 u. 2⟩, nach hinten bis etwa 2cm hinter das Ohr reicht.

Das rechte Ohr ist nach hinten und abwärts verschoben, so daß die Längsachse der Ohrmuschel von hinten oben nach vorn

unten gerichtet ist. Außerdem ist die Ohrmuschel vom Schädel durch die vordringende Geschwulst stärker abgedrängt. Die Haut über der Geschwulst ist blaurötlich verfärbt, ebenso die der Ohrmuschel und der äußeren Hälfte des rechten Oberlides. Beiderseits sind die Lider geschwollen, sodaß man die Lidspalte nicht öffnen kann. Die Weichteile über dem Schädel sind überall stark geschwollen. Der größte Umfang über der Nasenwurzel gemessen beträgt 46,5 cm. Der rechte Mundwinkel hängt infolge der Schwellung der rechten Gesichtshälfte etwas nach unten. In der Mundhöhle sind keine abnormen Spaltbildungen nachweisbar. An den Extremitäten keinerlei Mißbildungen. Die Fingernägel überragen die Fingerkuppen, die Zehennägel erreichen die Zehenkuppen. Der Nabelschnurrest ist frisch, nicht demarkiert. Skrotum leicht ödematös, enthält die kleinbohnengroßen Hoden.

Am Situs der Baucheingeweide keine Besonderheiten. Zwerchfellstand: rechts 4., links 5. Zwischenrippenraum.

Milz $5^1/_2 : 2{,}8$ cm, nicht vergrößert, Pulpa dunkelblaurot, ohne Besonderheiten.

Im Dickdarm rötlicher Inhalt in reichlicher Menge.

Harnblasenschleimhaut blaß.

Im Magen etwas reichlicher Schleim. Schleimhaut blaß.

Pankreas o. B.

Leber $12^1/_2 : 7^1/_2 : 6$ cm, der Größe des Kindes entsprechend, Schnittfläche bräunlich.

Nebennieren entsprechend groß.

Die Nieren zeigen deutliche embryonale Lappung.

Thymus reicht bis zur 3. Rippe herab, ist ziemlich groß.

Halsorgane o. B.

Die vorderen Teile der Lunge sind gut lufthaltig. Auf der Schnittfläche beider Unterlappen finden sich mehrfach luftleere Stellen von dunkelroter Farbe. Unter der Pleura beider Unterlappen punktförmige Blutungen. Die Schleimhaut der Bronchien blaß.

Herz von entsprechender Größe und Beschaffenheit.

Ductus Botalli für eine dünne Sonde noch durchgängig. Foramen ovale geschlossen.

Der Kopf wird von den Carotiden aus zunächst mit Formalin injiziert und gehärtet. Nach vollendeter Fixation wird ein Frontalschnitt angelegt, der dicht vor der rechten Ohrmuschel beginnt und dicht hinter der linken Ohrmuschel endet ⟨s. Abb. 3⟩.

Dabei zeigt sich, daß auf der rechten Seite des knöchernen Schädels außen dem Schädeldach ein etwa apfelgroßer Tumor aufsitzt, der auf dem Schnitt eine Breite von $5^1/_2$ cm und eine Höhe von $7^1/_2$ cm aufweist. Der Tumor wird außen von einer festen fibrösen Membran umgeben. Auf der Schädelseite reicht er an die Dura heran; der Knochen fehlt hier auf eine Strecke von 2 cm. Das Periost geht am Rande in diese kapselartige Membran über. Die Schnittfläche des Tumors ist von weißlicher Farbe, seine Konsistenz ziemlich derb, nach außen ist er mehr von zahlreichen größeren Blutungen durchsetzt, an seinem höchsten Punkte ist das Tumorgewebe zerfetzt und stark blutig durchtränkt. Außerhalb des Periostes der Schädeldeckknochen findet sich in den Weichteilen eine Schicht geronnenen Blutes, die auf der rechten Seite neben dem Tumor eine Dicke bis zu 1 cm aufweist, auf der Höhe des Schädeldaches am stärksten ist ⟨1,3 cm⟩ und sich bis hinter das linke Ohr erstreckt ⟨hier nur etwa 2—3 mm auf dem Durchschnitt messend⟩. Durch die Geschwulstmasse ist die Schädelkapsel auf der rechten Seite nach einwärts gebogen, sodaß eine nach außen concave grubige Vertiefung auf der rechten Seite entstanden ist. Der Schädel ist im Ganzen dadurch seitlich zusammengedrückt und infolgedessen höher als sonst. Die rechte Hirnhälfte ist stark komprimiert, die Ventrikel sämtlich bis auf einen linienförmigen Spalt zusammengepreßt. Die Breite der rechten Hemisphäre beträgt in Höhe der Mitte der Einbellung 3,5 cm, die der linken dagegen 4,6 cm. Der Durchmesser des ganzen Schädels würde also 8,1 cm betragen. Der Gesamtdurchmesser mit Tumor und mit Weichteilen mißt 15,5 cm. Der obere Teil des Operculum der rechten Seite fehlt, auch der Schläfenlappen reicht nicht weit nach aufwärts, sodaß die Insel den Grund einer breiten, offenen, schüsselförmigen Vertiefung und selbst einen kuppelartigen Vorsprung bildet, der an der Oberfläche keine Unterteilung und auch keine Windungen erkennen läßt. Am Schläfenlappen ist die 1. Windung sehr niedrig, die Gyri sind an der Außenseite nach unten abgedrängt.

Mikroskopischer Befund:

Die Geschwulst am Kopf besteht aus spindeligen Zellen, die durch feine Ausläufer miteinander verbunden sind. Ihre Kerne sind oval, ziemlich groß, etwas unregelmäßig. Eine Zwischensubstanz ist nicht nachweisbar; zwischen den Zellen, die eine Art Maschenwerk bilden, finden sich kleine Lücken.

Pathologisch-anatomische Diagnose:

Sarcoma congenitum lateris dextri calvariae cum impressione cerebri. Caput succedaneum. Oedema lateris dextri faciei. Atelectasis partialis pulmonum. Haemorrhagiae punctatae pleurae utriusque.

Bei Durchsicht der Literatur finden sich zahlreiche Mitteilungen über congenitale Sarkome. Zusammenstellungen eines großen Teils derselben wurden, oft zugleich mit solchen über Sarkome des Kindesalters überhaupt, dessen obere Grenze sehr verschieden hoch gewählt worden ist, insbesondere von folgenden Autoren veröffentlicht: 1879 **Chiari**, 1880 **Ahlfeld**, 1882 **Imhof**, 1883 **Chauveau, Debrunner**, 1885 **Müller**, 1887 **Tsonev**, 1888 **Graenicher**, 1891 **Cristiani**, 1892 **Gosmann, Pott, Stern** ⟨A⟩, 1893 **Schönweiler**, 1895 **Hoffmann, Letailleur, Mariage**, 1895 **Notz**, 1897 **Mull**, 1898 **Kirmisson**, 1901 **Pepper** ⟨B⟩, 1903 **Bergner, Scheidemandel, Stübinger**, 1904 **Germer, Marx**, 1905 **Bruck, Moldovan, Richards, Steffen**, 1906 **Mönckeberg**, 1908 **Goebel, Tileston** und **Wolbach**, 1909 **Schilder**, 1911 **Farland**, 1912 **Birkner, Landau, Merkel**, 1913 **Croner**, 1914 **Ribbert**, 1920 **Friebel**, 1921 **Schloßmann**, 1922 **Lotz**. Die in den verschiedenen Arbeiten aufgeführten Fälle sind nur zum Teil miteinander identisch.

Allerdings sind die genannten Berichte mit einiger Vorsicht aufzunehmen, denn nicht alle halten einer schärferen Kritik Stand:

Einmal ist zu beachten, daß der Begriff des Wortes „congenital" nicht überall einheitlich gefaßt ist. Viele verstehen darunter z. B. auch, daß ein Individuum vom Beginn seines Lebens an einen Keim in sich trägt, der, bei der Geburt in keiner Weise bemerkbar, sich erst im weiteren Verlauf des Lebens, früher oder später, zu einer Geschwulst entwickelt. Diese später entstandenen Geschwülste werden oft unter Berufung auf **Cohnheim** ⟨B⟩ congenital genannt. **Stern** ⟨A⟩ weist auf das Unrichtige dieser Bezeichnung hin und sagt: „Es ist nicht einzusehen, weshalb innerhalb eines relativ kurzen Zeitraumes nicht auch im Kindesalter eine Neubildung zur Entwickelung kommen kann, bei der gerade als charakteristisch für ihre Bösartigkeit die Schnelligkeit bezeichnet wird, mit der sie sich entwickelt und ausbreitet. Die Bezeichnung „angeboren" hat dann aber keinen Sinn, da eben für den Nichtanhänger der **Cohnheim**'schen

Theorie der Beweis für das „congenital" in diesen Fällen nicht immer erbracht ist."

Ich möchte in dieser Arbeit als sicher congenital nur solche Geschwülste bezeichnen, die zur Zeit der Geburt des Kindes bereits in irgend einer Weise manifest waren, — sei es dem Auge oder dem palpierenden Finger als „tumor" wahrnehmbar, sei es auf andere Weise, wie z. B. durch Lähmungen, Verdauungsstörungen, Haematurie usw. — ‹ob hierbei auch sofort die richtige Diagnose gestellt wurde oder ob sich diese erst bei der Sektion ergab, ist natürlich ohne Bedeutung› —, ferner alle diejenigen Geschwülste, die bei der Sektion von totgeborenen Früchten gefunden worden sind.

Diese Einschränkung widerspricht durchaus nicht der genannten Lehre **Cohnheim**s, denn **Cohnheim** sagt ausdrücklich: „Was wir als angeboren verlangen, ist ja nicht die Geschwulst, sondern lediglich die Anlage dazu," und weiterhin: „Es ist vollkommen denkbar, daß der Zellhaufen, welcher die Anlage der späteren Geschwulst darstellt, zwischen den physiologischen Elementen eines Teils mit unseren Hülfsmitteln absolut nicht zu unterscheiden ist." „Wie viele Menschen mit Geschwulstkeimen mögen sterben, ohne daß auch nur das geringste Wachstum an denselben stattgefunden hat?"

Genug, diese Unterscheidung zwischen Geschwulst selbst und ihrer Anlage, die neben anderen besonders gut von **Kirmisson** und **Plaut** betont wird, wird jedenfalls nicht von allen Autoren genügend beachtet, besonders dann nicht, wenn die Geschwulst etwa schon im Verlauf des ersten Lebensjahres in Erscheinung trat oder wenn diese Anlage in Form einer harmlosen gutartigen Warze oder eines Males tatsächlich schon seit der Geburt sichtbar war. Derartige Fälle kommen garnicht selten vor, auch **Virchow** ‹B› hat schon Beispiele hierfür angeführt, während er gleichzeitig ‹1862/3› in Bezug auf das congenitale Sarkom bekennen mußte, daß sein Vorkommen „faßt gar nicht bekannt" sei.

Außer dem von **Virchow** angeführten Fall von **Senftleben** 1861, bei dem es sich um ein Sarkom handelt, das bei einem 3 Wochen alten Knaben unter der Haut des linken Oberschenkels aus einem angeborenen wallnußgroßen Naevus, der verletzt wurde, entstand, möchte ich folgende weitere Beispiele nennen:

Kramer 1896 berichtet über ein Desmoid der Fascia transversa abdominis, welches bei einem Mädchen als kleinhaselnußgroßes Knötchen bei der Geburt bemerkbar war. Es blieb

während der zwei ersten Lebensjahre unverändert, entwickelte sich dann aber zur Größe eines halben Kindskopfes. Der im Alter von $4^1/_2$ Jahren entfernte Tumor wog 750 g und war ein typisches Spindelzellensarkom.

Mason 1864 berichtet über einen fibrocellulären Tumor auf der Zunge einer 27-jähr. Frau, welcher angeboren, im letzten Monat aber auffallend gewachsen war und exstirpiert wurde.

Maas 1880 operierte ein wallnußgroßes Fibrom des Ohrläppchens bei einem 21-jährigen Mädchen. Es hatte sich aus einem angeborenen Knötchen entwickelt.

Maas erwähnt ferner einen 23-jährigen Mann, der als Student auf einer Schlägermensur einen Hieb über die Stirn bekommen hatte, welcher durch ein kleines, unverändert seit der Geburt bestehendes blaßrotes Angiom ging. Bald darauf entwickelte sich an derselben Stelle eine große Geschwulst. Operation. Heilung.

Sklifosowski 1884 exstirpierte bei einem 6-jähr. Mädchen ein Fibrom, welches stellenweise die Struktur eines Sarkoms zeigte und die Größe einer Kartoffel (5 x 6 cm) hatte. Es hatte seinen Sitz am Nasenrücken und war als Fibrom angeboren, seitdem unbedeutend gewachsen.

Bei einem Fall von **Demme**, der von **Graenicher** 1888 genauer beschrieben wird, handelt es sich um ein Mädchen, das gleich bei der Geburt ein erbsengroßes Knötchen der Scheide zeigte, welches die äußeren Schamteile überragte. Vier Jahre lang traten zunächst keinerlei Erscheinungen oder Veränderungen auf. Nach mehreren Abtragungsversuchen und aufgetretenen Rezidiven starb das Kind, beinahe 7 Jahre alt: Der Tumor war ein von der Schleimhaut ausgehendes Spindelzellen-Fibrosarkom mit zahlreichen Metastasen.

Moldovan 1905 erwähnt in seiner Arbeit über congenitale Sarkom- und Fibrombildung der Haut als dritten Fall ein Mädchen, das an der Haut des Nasenrückens ein erbsengroßes angeborenes Fibrom hatte, welches im Alter von 3 Jahren exstirpiert wurde, nachdem es keine besondere Wachstumstendenz gezeigt hatte.

Bei den folgenden Fällen läßt sich eine gewisse Wahrscheinlichkeit dafür annehmen, daß der später gefundene Tumor seit der Geburt bestand, wenngleich eine gegenteilige Ansicht nicht widerlegt werden kann:

Der 4-jähr. Knabe in **Jacobi**s Fall 1885 hatte seit der Geburt einen ungewöhnlich großen Kopf, lernte mit $2^1/_2$ Jahren

gehen und einzelne Worte sprechen, blieb im Ganzen geistig zurück und machte einen idiotischen Eindruck. Mit 3 Jahren bekam er einen pfirsichgroßen Tumor auf dem rechten Scheitelbein, welcher seit der Aufnahme wesentlich wuchs. Die Sektion ergab ein Spindelzellen-Sarkom der Dura mater.

Morgan ⟨B⟩ 1887 sagt von dem 3 jährigen Knaben, den **Owen** behandelte, daß er stets Schwierigkeiten beim Urinieren gezeigt habe ⟨had always been noticed to strain in passing urine⟩. Es fand sich ein Lymphosarkom mit Spindelzellen und Rundzellen am Blasenhals. Ob diese Schwierigkeiten wirklich von Geburt an bestehen, wird nicht gesagt, auch wird das Wort congenital in dem Bericht nicht gebraucht.

Bei dem 12 jährigen Knaben im Falle von **Cabot** 1896 bestand seit der Geburt eine Unregelmäßigkeit der rechten Schulter, er konnte niemals die Hand zum Gesicht erheben. Nach einem Schlag auf die Schulter traten Schwellung und Schmerzen auf. Die ganze obere Extremität wurde exartikuliert. Es erschienen nach 3 bezw. 5 Monaten Metastasen. Exitus. Der kokosnußgroße Tumor war ein großes Rundzellensarkom, wahrscheinlich entspringend in dem Bindegewebe der Skapula, den Knochen sekundär ergreifend.

Es ist auffallend, daß bei manchen Fällen das Wachstum des bisher unschuldigen Tumors nach erlittenen Traumen auftrat, wie es in den genannten Fällen von **Senftleben, Maas, Demme, Cabot,** sowie in dem weiter unten berichteten Falle **Farrington** beobachtet wurde. Dies spricht für eine aetiologische Beziehung und paßt vollkommen zu unserer heutigen Auffassung, sehen wir doch auch nach Probeexzisionen aus verdächtigen Tumoren nicht selten ein stärkeres Wachstum, sodaß auch hier das Operationstrauma als Anreiz zu vermehrter Proliferation gedeutet werden muß.

Diejenigen Fälle von Kindern, bei denen der Tumor zwar nicht gleich am Tage der Geburt selbst, aber doch während der allerfrühesten Zeit des Lebens seine ersten Symptome machte, verdienen nicht den Namen »congenital« im Sinne meiner Definition, viele von ihnen werden aber von ihrem Autor selbst oder einem Referenten congenital genannt. In der Tat ist es wohl naheliegend, wenn bei einem Kind von wenigen Monaten eine Geschwulst auftritt, daran zu denken, daß deren Ursprung mit dem fötalen Leben in eine bestimmte Beziehung gebracht werden könne, indes ist es natürlich vollkommen unmöglich, hierfür einen Beweis zu führen, der

dem Skeptiker genügen kann. Da nun aber eine Grenze zwischen congenital und nicht congenital gezogen werden muß, so halte ich die von mir gewählte Abgrenzung für eine absolut eindeutige Lösung.* Trotzdem sei es mir gestattet, eine Reihe von, wenn ich so sagen darf, »zweifelhaft congenitalen« Fällen kurz anzuführen, indem ich nur Autor, Geschlecht des Kindes, Art und Sitz des Tumors, sowie Zeitpunkt und Art seines ersten Manifestwerdens nenne, und zwar geordnet nach ihren Ausgangsorganen.

An dieser Stelle möchte ich noch einschalten, daß ich in dieser Arbeit nur Sarkome berücksichtige, dagegen alle gutartigen Geschwülste, auch diejenigen der Bindesubstanzreihe, alle epithelialen Tumorformen, ebenso wie die Gliome und Melanome und auch die von manchen Autoren zu den Mischgeschwülsten gerechneten Teratome hier vollständig beiseite lassen werde. Auf die eigenartigen Tumoren der Nebenniere, welche von **Schilder** und **Landau** und anderen von den Sarkomen, denen sie anfänglich zugerechnet wurden, abgetrennt worden sind, sowie auf die Tumoren der Niere, die **Birch-Hirschfeld** zum Gegenstand seiner Bearbeitung gemacht hat, werde ich weiter unten eingehen.

Zu der genannten Gruppe von bei der Geburt nicht nachweisbaren, aber in der nächsten Folgezeit manifest gewordenen Sarkomen gehören nach meiner Auffassung folgende Fälle:

Lockwood 1885, w., Rundzellensarkom des linken Radius, im Alter von 6 Monaten zuerst als kleiner, beweglicher Knoten bemerkt.

Friebel 1920, m., periostales Rundzellensarkom des linken Radius, im Alter von $^1/_2$ Jahr zuerst als haselnußgroße Geschwulst bemerkt.

Russow 1901, m., osteoides Fibrom der Rippen ⟨Pleura⟩ — von **Merkel** als Fibrosarkom, von **Ribbert** als Sarkom bezeichnet — 6 Jahre.

Morgan ⟨A⟩ 1878, ?, Rundzellensarkom ausgehend vom Periost der linken Skapula, nach wenigen Tagen Metastasen unter der Haut, in Herz, Retroperitonealdrüsen, Niere, Nebenniere. 4 Wochen alt: kleiner Knoten, Abmagerung, Vergrößerung des Abdomens.

Nasse 1889, w., Rundzellensarkom am rechten Femurschaft, 9 Monate alt als eine kleine schmerzlose Geschwulst bemerkt.

*) Es sei denn, daß, wie in dem später genannten Falle **L'Huillier,** die bei der Sektion des scheinbar gesund geborenen, an einer von dem Bestehen der Geschwulst unabhängigen Ursache nach wenigen Tagen gestorbenen Kindes gefundene Geschwulst eine derartige Größe aufweist, daß ihre Entstehung und Entwicklung nach der Geburt nicht denkbar erscheint.

Ohlemann 1875, w., Sarcoma alveolare des rechten Oberkiefers, $^1/_2$ Jahr.

Arnold ⟨A⟩, 1873, m., Klein-Rundzellen-Sarkom der rechten Orbitalknochen. Seit dem Alter von $3^3/_4$ Jahren Anschwellung des rechten oberen Augenlides, Verschiebung des Bulbus.

Baginsky ⟨B⟩ 1881, ?, weiches Rundzellensarkom, welches das Stirnbein, Schläfen- und Scheitelbein einnahm und in beide Orbitae einwuchs. Ausgang: Linke Seite der Orbita. Keine cerebralen Erscheinungen. »Kräftiges Kind«, Alter wird nicht angegeben.

Rawling 1907, m., Rundzellensarkom des Schädels, Metastasen: Rippen, Becken, beide Femora, Lumbal- und Cervical-Drüsen, Leber, rechte Nebenniere. Schwellung seit dem 14. Monat bemerkt.

Wittmann 1875, m., Spindelzellensarkom des Schädels, Ursprung vom Endost und Periost. Mit $2^3/_4$ Jahren Beginn einer Schwellung des rechten Auges.

Mauderli 1895, w., Myxosarkom der Gegend des Malleolus internus sinister, zuerst $4^1/_2$ Monate alt bemerkt.

Wieder 1908, m., Spindelzellensarkom ⟨Lipom mit sarkomatöser Degeneration⟩ am rechten oberen Augenlid, 7 Wochen alt zuerst bemerkt.

Tullian 1899, m., embryonäres Sarkom der Haut über dem rechten Processus mastoideus, 6 Wochen alt zuerst als kleiner Knoten hinter dem Ohr bemerkt.

Karewski 1895, ?, multiple Angiosarkome der Haut, zuerst 4 Wochen alt in der Entwicklung gesehen.

Jesset 1884, w., Medullarsarkom der rechten Schläfe, zuerst erbsengroß im Alter von $1^1/_2$ Jahren gesehen.

Maaß (Croner) 1913, ?, Rundzellensarkom mit Bluträumen ⟨Sarcoma teleangiectodes⟩ auf der Innenseite des linken Oberschenkels, auf dem Knochen beweglich. 14 Tage nach der Geburt entstanden.

Joseph 1903, w., ⟨in der rechten Scheitelbeingegend ein linsengroßes Angiom mit zur Welt gebracht⟩. — Bösartiger embryonaler Tumor mit Riesenzellen, zuerst im Alter von 4 Wochen als stecknadelkopfgroßes Geschwülstchen in der rechten Bauchdeckenseite bemerkt.

Neuhaus 1897, m., Rundzellensarkom im Unterhautzellgewebe des linken Oberschenkels. 5 Tage alt zuerst bemerkt, daß der linke Oberschenkel krummer und dicker war als der rechte.

Zipkin 1906, m., Spindelzellensarkom der Haut ⟨Typus Langhans!⟩ »Kurze Zeit nach der Geburt ohne nachweisbare Ursache in der rechten Leistengegend entstanden.«

Marshall (Walsham) 1878, w., Spindelzellensarkom von der intermuskulären Fascie der linken Wade, zuerst 14 Tage alt eine Schwellung der Mitte des linken Unterschenkels bemerkt.

Ahlfeld 1880, m., 21 Monate alt Exitus: Verkalktes Fibrom vom Bindegewebe des Mesenterium. $^1/_4$ Jahr alt: »Seit einigen Wochen« ist den Eltern eine Geschwulst im Bauche aufgefallen.

Money 1889, w., Rundzellensarkom des unteren hinteren Mediastinum, Symptom: Kollaps der Lungen, 15 Monate alt.

Johannessen 1897, w., Sarcoma globocellulare lymphangiectaticum im subkutanen Fettgewebe des Beckens. 11 Monate alt Verstopfung, keine Urinentleerung.

Valude 1898, w., Spindelzellensarkom, den Sehnerv des rechten Auges umhüllend, 1 cm hinter dem Augapfel beginnend und im orbitalen Gewebe nicht diffus ausgebreitet. Zuerst $2^1/_2$ Monate alt Heraustreten des rechten Augapfels bemerkt.

Iwumi, w., Rundzellen-Leukosarkom der Chorioidea. Beginn der Erkrankung 8 Monate alt.

Horn 1864, w., Gallertsarkom des Colon descendens, 1 Zoll lang. Das Alter der kleinen Patientin wird nicht angegeben, aber sie »war bis zu ihrer letzten Erkrankung angeblich gesund gewesen«, »Verdacht unmäßigen Kirschenessens als Ursache«. Exitus am 3. Tag ⟨der Krankheit⟩*.

Bókay 1913, ?, Spindelzellensarkom mit Riesenzellen in der Wand des Ileum, 1 m vom Coecum. Seit dem 8. Monat Zurückbleiben in der Entwicklung, Schwäche, Obstipation, apfelgroßer Tumor palpierbar.

Rose 1901, m., faustgroßes Sarkom der Prostata. 6 Monate alt Harnretention, Mastdarm comprimiert.

Barth 1891, m. Sarkom der Prostata, 8 Monate alt erschwerte Harnentleerung.

Brée 1869, m., »Sarcome médullaire« ⟨keine mikroskopische Untersuchung berichtet⟩ der Prostata, 9 Monate alt Harnbeschwerden.

*) Jedenfalls also nicht Tod am dritten Lebenstage, wie **Nothnagel**, vermutlich doch in Bezug auf diesen Fall, schreibt.

Langhaus (Socin) 1871, m., Rundzellensarkom der Prostata, 8 Monate alt Urinretention, Cystitis. »Über die Dauer der Krankheit kann nichts gesagt werden«.

Chaffey ⟨A⟩ 1885, m., Rundzellensarkom des linken Hodens, zuerst im 11. Monat eine Schwellung bemerkt.

Deffaux 1872, m., Sarkom der Hoden mit zahlreichen Metastasen, zuerst im 7. Monat Schwellung der Hoden bemerkt.

Chambert 1890, w., Rundzellensarkom der rechten Mamma, 5 Wochen alt zuerst bemerkt.

Tsonev 1887, m., kleinzelliges Rund- und Spindelzellensarkom der rechten Parotis, zuerst $2^1/_2$ Monate alt bemerkt.

Steudener 1874, m., 1 Jahr alt an Pneumonie gestorben. Bei der Sektion wurde an Stelle der Thymusdrüse ein apfelgroßes haemorrhagisches Rundzellensarkom gefunden, das keinerlei Beschwerden gemacht hatte.

Kuhn 1894, m., Myxosarkom, ausgehend vom Bindegewebspolster der Labyrinthwand des rechten Mittelohres. Seit dem Alter von $^1/_2$ Jahr eitriger Ausfluß aus dem Ohr, 1 Jahr alt: Nußgroßer Tumor.

Hierher gehört auch die große Zahl der traubenförmigen Sarkome der kindlichen Scheide, **(Ahlfeld, Amann, Braun, Deck, Farland, Frick, Hauser, Heckford, Körner, Marullaz, Pick, Sänger, Schuchardt** usw.—⟩, welche wohl am übersichtlichsten von **Kolisko** aufgeführt sind, und die von **Soltmann** alle als angeboren bezeichnet werden, während **Kolisko** der Ansicht ist, daß sie nicht als Sarkome angeboren seien und **Steinthal** von ihnen sagt: »Ich glaube, man kann die Frage der Congenität nur aufwerfen, aber bis jetzt weder bejahen noch verneinen.«

Wie bei den vorhergehend genannten Berichten die Congenität der Blastome in Zweifel gezogen werden konnte, so ist bei den folgenden die Eigenschaft als Sarkom nicht einwandfrei sichergestellt. Zum Teil fehlen mikroskopische Untersuchungen, zum Teil sind Fälle von ihrem Verfasser als »Cancer«, »Markschwamm«, oder auch nur als »bösartiger Tumor« beschrieben worden. Diese Fälle wurden von einer Anzahl späterer Autoren der Gruppe der Sarkome zugerechnet **(Bôkai, Morgan** ⟨A⟩, **Silcock, Beely, Welti),** weil

die Ansicht auftauchte, daß angeborene Carcinome äußerst selten wären, oder sogar, wie **Saidis** sagt, weil ihr Vorkommen von manchen überhaupt ganz bestritten wurde. Ferner erscheint mir die Diagnose Sarkom nicht einwandfrei in solchen Fällen, bei denen sie nur nach dem klinischen Verhalten gestellt wurde ⟨bei lebend gezeigten Kindern⟩.

Weil aber Wahrscheinlichkeit noch nicht Sicherheit ist, erscheint es mir bedenklich, derartige Fälle einfach als Sarkome anzusehen; ich führe sie daher, zusammen mit Grenzfällen, deren sarkomatöser Charakter nach den vorliegenden Berichten von dem einen Autor bestätigt, von anderen bestritten wird, in der Gruppe histogenetisch zweifelhafter Tumoren auf. Zu diesen gehören:

Paul ⟨A⟩ 1883, m., bei der Geburt am rechten Unterschenkel ein truthenneneigroßer Tumor, sowie ein etwas kleinerer. Die Geschwulst barst im Alter von 8 Wochen, Umfang des Beines über dem Tumor $11^1/_2$ Zoll. Amputation über dem Knie 9 Wochen und 5 Tage alt. Erysipel, 4 Wochen später Exitus. »Fungus haematodes«: weich elastisch, bösartiges Fortschreiten.

King 1875, m., bei der Geburt haselnußgroßer, harter Tumor, an der Außenseite des rechten Sprunggelenkes. 2 Monate alt: wallnußgroß, ausgehend scheinbar von der Fibula. Amputation. Heilung. Der Tumor »besaß alle üblichen physikalischen Kennzeichen des harten Cancers von der bösartigsten Art und würde zweifellos bald den Tod des Patienten herbeigeführt haben.« ⟨Diesen Fall bezeichnet **Mull** als Epithelialcarcinom der Haut, wahrscheinlich Skirrhus, »kein Knochensarkom«; **Stübinger** als Sarkom; **Neufeld** als Osteosarkom; **Friebel** als Sarkom des Knochens; **Gosmann** sogar als Spindelzellensarkom, und **Goebel** führt ihn unter den Sarkomen an⟩.

Hofmokl und **Albert** 1869/70, ?, »an der Innenseite des rechten Kniegelenkes eine angeborene wallnußgroße Geschwulst«, 5 Monate alt Exstirpation. Am nächsten Tag Exitus an Pneumonie. »Myxosarkom« ⟨mikroskopisch ?⟩.

Rehn 1890, ?, bei der Geburt haselnußgroßer Tumor am linken Fußrücken. 14 Tage alt Inzision, 5 Wochen: apfelgroß. Amputation des Unterschenkels. Heilung. Klinisch: »Sarkom«. ⟨Keine genaueren Angaben, Original nicht erhältlich⟩.

Dawson 1879, ?, bei der Geburt am rechten Oberschenkel ein orangengroßer Tumor. Punktionen: nur 1—2 Tropfen Blut.

Seitdem starke Zunahme an Größe. Ausfluß von der Oberfläche, Erbrechen, Schwächerwerden. Nach der Lokalisation und der guten Gesundheit des Kindes wird Myxosarkom diagnostiziert. Das Kind wurde 7 Wochen alt lebend gezeigt.

Körte 1892, ?, angeborene, derbe Geschwulst am rechten Oberarm und Schulterblatt. Vielleicht Enchondrom oder Sarkom. Das Kind wird 9 Tage alt lebend gezeigt.

Bryant 1875, ?, bei der Geburt orangengroßer Tumor des rechten Oberkiefers, rasch gewachsen, Tod $7^1/_2$ Monate alt. Metastasen. »Myelogenes Sarkom oder Carcinom«. ⟨Kein mikroskopischer Bericht.⟩

Bryant 1875, ?, bei der Geburt wallnußgroßer Tumor der rechten Seite des Unterkiefers, 5 Monate alt orangengroß, mit 14 Monaten Exitus. »Myelogenes Sarkom oder Carcinom«, ⟨bei **Neufeld:** »Osteosarkom«⟩.

Letailleur 1895, w., Alter wird nicht angegeben*. Nußgroßer fester Tumor des Unterkiefers, der den Schneidezahn und Eckzahn verdrängt. Operation, gleichzeitig Entfernung einer Drüse der rechten Halsseite. Heilung mit geringer Deformität. »Sarcome du tissu osseux«, »leider existiert hiervon kein mikroskopisches Präparat«.

Dotzauer 1844, m., bei der Geburt hühnereigroßer Tumor, dem Hinterkopf stielartig aufsitzend. Nach einigen Tagen Exitus. »Markschwamm.«

Farrington 1875, m., bei der Geburt war der rechte Hode hart und vergrößert, blieb unverändert so bis zum Beginn des zweiten Lebensjahres. Probepunktion, Einschnitte. Seitdem Wachstum. 17 Monate alt: Gänseeigroß, Exstirpation. Zwei Tage darnach Exitus. »Die Geschwulst war ein Medullarcarcinom.«

Tsonev 1887, w., 3 Jahre alt, angeborene Geschwulst der tieferen Schichten der Cutis, hängt halbhühnereigroß wie ein Sack links vom Kehlkopf herunter. Exstirpation. »Stark fettig degeneriertes Sarkom.« ⟨In derselben Größe und Beschaffenheit angeboren?⟩

* **Goebel** berichtet als Alter 8 Stunden. Diese Angabe kann ich in der These nicht finden, sie ist auch schon deswegen nicht möglich, weil Letailleur als Dauer der Krankheit allein schon 3 Monate angibt. ⟨Vielleicht meint Goebel nicht Letailleurs eigenen Fall, sondern einen der zahlreichen dort zitierten?⟩

Diese Beispiele mögen genügen. Um es kurz zu machen, nenne ich weitere Fälle, deren Sarkomcharakter ich nicht für einwandfrei festgestellt halte, die aber von dem einen oder anderen Verfasser als congenitale Sarkome bezeichnet werden, ohne eingehendere Beschreibung:

Arnold ⟨B⟩, **Bourneville** und **Bricon, Browne, Chiari, Clarke, Dejérine** und **Hugonneau, Foerster, Frank-Chiari, Holmes** ⟨B⟩, **Langenhan, Martin, Müller, Neuffer, Parker**⟨B⟩, **Perls, Piskazek, Priestley, Savory, Schuh.**

Eine luetische Affektion wurde bei folgenden, als Sarkome veröffentlichten Fällen angenommen:

Mc. Kay, Parker ⟨A⟩, **Stevenson, Wagstaffe, Widerhofer.**

Ein eigenes Kapitel in der Lehre der angeborenen Sarkome nehmen die Tumoren der Nieren ein. Es würde zu weit und über den Rahmen dieser Arbeit hinaus führen, wollte ich auf jeden einzelnen Fall und auf jede Bearbeitung dieses interessanten Gebietes näher eingehen*. Ich beschränke mich darauf, festzustellen, daß sie von vielen Autoren ⟨z. B. **Baumgarten, Jones, Paul** ⟨C⟩, **Richards, Trappe, Wieder**⟩ unter dem Einfluß von **Birch-Hirschfeld** als Mischtumoren, bezw. als „embryonale Adenosarkome" bezeichnet wurden. Es dürfte wohl nicht zweifelhaft sein, daß es sich hierbei um ein Keimgewebe handelt, das zu einer Ausdifferenzierung von epithelialen Formationen fähig ist und oft sogar bösartige Wachstumserscheinungen zeigt. Selbst wenn einmal epitheliale Formationen in diesen Tumoren nicht nachweisbar sind, wie in dem Falle **Kästner** so handelt es sich einfach um eine fehlende Auswirkung der dem Geschwulstgewebe an sich immanenten Potenzen. Deswegen kann es aber noch nicht auf die Stufe des einseitig differenzierten Bindegewebes bezw. seiner Abkömmlinge gestellt und mit dem Namen Sarkom belegt werden.

Ähnliches dürfte auch für die angeborenen „primären Nebennieren- und Lebersarkome" gelten. Auch über ihre Stellung ist vielfach gestritten worden.

*) Außer den im Text genannten fand ich folgende Veröffentlichungen über dieses Thema: **Abbe, Amberg, Baginsky (A), Baginsky (C), Bell, Biesalski, Brosin, Cohnheim (A), Croft (Battle), Deming, Eberth, Fletcher, Haug, Hedrén, Herth, Herzog und Lewis, Huber und Bostroem, Jacobi (B), Jones, Joseph, Kocher und Langhans, Kühn, Landsberger, Marchand, Neumann, Oshima, Paul (B), Paul (C), Philipp, Pott, Roberts, Rollwage, Rüth, Saidis, Schmid, Semb, Shannon, Steinhardt, Taylor, Weigert.**

Es ist häufig die merkwürdige Tatsache festgestellt worden, daß sehr oft Nebennierensarkome gleichzeitig mit solchen der Leber vorkommen. Eine Erklärung hierfür wußte man zunächst nicht. Es wurden entweder die ersteren für primär und die Lebertumoren für sekundär gehalten **(Küster, Orr, Richards, Wilke),** oder umgekehrt **(Heaton, Pitt),** oder aber beide Arten für unabhängig voneinander entstanden, gleichzeitig und parallel verlaufend angesehen **(Bruck). Marx** konnte über den primären Sitz in diesen Fällen keine Entscheidung treffen. **Pepper** (B) faßte die bis 1901 bekannt gewordenen Fälle als einen Typus von »congenital malignant disease« zusammen. **Tileston** und **Wolbach** führten diese Anschauung weiter und stellten vier Gruppen von Nebennierengeschwülsten auf. **Lubarsch** glaubte an eine Verlagerung eines accessorischen Nebennierenkeimes in die Leber, und **Wilke** schloß sich dieser Ansicht an. **Küster** faßte die Tumoren als Gliome auf.

Kretz sprach wohl zuerst die Vermutung aus, daß diese typisch häufig in beiden genannten Organen vorkommenden Geschwülste von Bildungszellen des Sympathikus ausgehen könnten. Seine Anschauung wurde, mit der nötigen vorsichtigen Zurückhaltung, auch von **Merkel** im Handbuch der Pathologie des Kindesalters wiedergegeben. **Schilder** nahm 1909 diesen Gedanken auf und änderte ihn dahin, daß es sich jedenfalls nicht um Sarkome, aber auch nicht um aus Bildungszellen hervorgegangene Geschwülste handelt, sondern um Tumoren aus versprengten Keimen mit gliabildenden Fähigkeiten, also um „maligne Gliome".

Demgegenüber lieferte **Landau** 1912 den Beweis, daß die in Frage stehenden Tumoren die Bezeichnung Sarkome zu Unrecht tragen, aber ebenso auch die Bezeichnung Gliome, daß sie vielmehr congenital angelegte maligne Geschwülste sind, die aus Bildungszellen des Sympathikus hervorgehen und in ihrer Struktur wie hinsichtlich anderer Eigenschaften scharf von anderen Tumorarten — Gliom, Sarkom — mit denen sie früher zusammengefaßt wurden, zu trennen sind.

Man mag diese Anschauung für sämtliche veröffentlichten Nebennieren- und Leber- »Sarkome«* gelten lassen oder nicht, jedenfalls genügt sie, um alle diese Fälle zweifelhaft erscheinen zu lassen; ich schalte sie daher von unseren weiteren Betrachtungen aus.

*) Außer den bereits genannten noch: **Baumann** und **Forbes. Bondy, Bang, Bossowsky, Carmichael** und **Wade, Chaffey, Cohn, Dalton, Dobbertin, Fischer, Fox, de Haan, Hewlett, Lendrop, Makai, Mankiewicz, Meisenbach, Pepper, de Ruyter, Scheidemandel, Shukowsky.**

Wenn wir uns jetzt den unzweifelhaft congenitalen Sarkomen zuwenden, so ließen sich in der Literatur 46 derartige Fälle aufzeigen. Daß die Literatur erschöpfend ausgezogen worden ist, will ich nicht behaupten, wohl aber, daß die Wiedergabe der Fälle richtig und dem im Literaturverzeichnis genannten Urtext entsprechend ist, den ich bei jedem dieser Fälle einsehen konnte.

Ich ordne in der Zusammenstellung wiederum nach dem Ausgangsorgan und komme zu folgender Aufstellung:

Moldovan, 1905, m., halbmannsfaustgroßes ⟨6,5 x 6 x 4 cm⟩ Spindelzellensarkom, ausgehend von den tiefen Schichten der Cutis in der Mitte zwischen linker Kniekehle und Ferse. Operative Entfernung. Heilung.

Charon und **Ledeganck** 1878, w., hühnereigroßes Rundzellensarkom der Gesichtshaut ⟨Stirn, Nase, rechter innerer Orbitalwinkel⟩. Schnelles Wachstum: nach 8 Tagen doppelt so groß, Ulceration. Später zahlreiche Metastasen ⟨Haut, Mediastinum, Pleura⟩, Exitus 21 Tage alt.

de St. Germain 1883, w., haselnußgroßes Rundzellensarkom der Haut am unteren vorderen Drittel des linken Unterarms, schnelle Vermehrung des Umfanges, besonders nach einer stattgefundenen Punktion, nach 10 Tagen eigroß. Exstirpation. Recidiv nach 7 Tagen wieder eigroß. Kauterisation. Heilung. 11 Monate alt Exitus an Bronchopneumonie. „Ob diese Bronchopneumonie eine innere Manifestation der alten Krankheit war, kann ich nicht sagen".

Pernet 1902, w., multiple ⟨71⟩ bis erbsengroße klein-rundzellige Angiosarkome der Haut ⟨Corium⟩ des Gesichts, Rückens, beider Oberschenkel und in den Waden, das linke Bein $^1/_1$ Zoll kürzer als das rechte, Lymphdrüsen vergrößert, rechtsseitig Exophthalmus. Exitus am 3. Tag. „Es ist möglich, daß die Hautsarkome sekundär waren, leider wurde die Autopsie nicht gestattet, und die Ursache der Prominenz des rechten Augapfels konnte darum nicht ermittelt werden. Von den Wadentumoren wurden einige Teile entfernt, aber diese Präparate können leider jetzt nicht wiedergefunden werden".

Tullian 1899, w., maulbeergroßes Rundzellensarkom der Haut auf der linken Halsseite. Nach 2 Monaten rapide gewachsen: taubeneigroß ⟨5 x 4 cm⟩, gestielt, ulceriert, oft blutend. Operation.

Nach 6 Wochen linke Halsdrüsen vergrößert, Kachexie, Exitus weitere 4 Wochen darauf. Keine Autopsie.

Mull 1897, m., fast klein-wallnußgroßes Angiosarkom der tiefsten Schichten der Cutis oder Subcutis an der linken Fußsohle. Wurde schnell größer, nach 3 Monaten exstirpiert. 3 Wochen darauf trat in der Narbe ein Recidiv auf, Schwellung der linksseitigen Leistendrüsen. Amputation verweigert. Weiteres Wachstum: 8 Monate alt hühnereigroß (6,5 x 5 x 5,5 cm). Jetzt Amputation: Spindelzellensarkom. 3 Monate hiernach wallnußgroßer verschieblicher Tumor in der Gegend der linken Schenkeldrüsen. Exstirpation: Spindelzellensarkom. Weitere Drüsenschwellungen. Exitus. Metastasen im Kleinhirn.

Mandillon (Guéniot) 1878, m., klein-orangengroßes Spindelzellensarkom der Haut der rechten Schulter, mit Thermokauter entfernt, Heilung.

Holmes (A) 1861, m., Rundzellen-Fibrosarkom der tieferen Schichten der Nackenhaut, Ausdehnung: kurz unterhalb des rechten Ohrläppchens bis kurz über der Skapula. Schnelles Wachstum. Exstirpation. Heilung.

Hoffmann 1895, w., haselnußgroßes Fibrosarkom, ausgehend vom subkutanen Bindegewebe der Achselhöhle, vergrößerte sich schnell und füllte am 10. Tag fast die ganze Achselhöhle aus. (8 x 5 cm). Operation. Heilung.

Phillips 1888, ?, klein-kakaonußgroßes Rundzellensarkom auf der Stirnhaut, die verletzte Oberfläche blutet bei Durchtritt des Kopfes durch die Vulva, nach 2 Tagen Metastase in der rechten Submaxillardrüse, bald auch in der linken und auf dem rechten unteren Augenlid, Schlucken wurde unmöglich. Exitus am 10. Tag, Stirntumor: $2^1/_2 \times 1^1/_4 \times 1^1/_2$ Zoll, Metastasen in der rechten Parotis, rechten Lunge, Leber.

Weinlechner 1887, m., kreuzergroßes Fibrosarkom im subkutanen und intermuskulären Zellgewebe der rechten Schultergegend, wächst rasch, in 7 Monaten Durchmesser 11—15 cm. Exitus.

Virchow (A) 1864, ?, Spindelzellensarkom (6 x 2 cm) am Nabelring. 8 Tage nach der Geburt exstirpiert worden.

v. Winckel 1895, w., teleangiektatisches Myxosarkom der rechten Seite des perennierenden Teils der Nabelschnur, 4 cm lang, 2,8 bis 1,6 cm dick. Die Nabelschnur war einmal um den Hals und den Leib geschlungen. Abtragung mit Thermokauter

am Tage nach der Geburt. 21 Tage alt Exitus an lobulärer Pneumonie. Reste des Tumors wurden bei der Sektion nicht mehr gefunden.

Senger 1894, ?, mannsfaustgroßes Fibrosarkom, das den ganzen Fuß in eine unförmige klumpige Masse verwandelt hat, sodaß Muskeln, Sehnen und Nerven nicht zu erkennen sind, nur noch das Skelett ist erkennbar. Der Tumor reicht bis zu einer amniotischen Schnürfurche am Unterschenkel; durch ebensolche Schnürfurchen sind auch fast sämtliche Finger des Kindes verloren gegangen. Exitus nach 2 Monaten.

»Herr **Gluck** ⟨1898⟩ demonstriert das Präparat eines wegen congenitalen Spindelzellensarkoms amputierten Vorderarms eines sechswöchentlichen Kindes.« ⟨Keine weiteren Angaben!⟩

Birkner 1912, m., Spindelzellensarkom der linken Ellenbogenregion, bei der Geburt Läsion der Epitheldecke, starker Geruch der Wunde, Wachstum des Tumors: nach einiger Zeit ⟨nicht genauer angegeben, vielleicht 14 Tage?⟩ kindskopfgroß. Ulna ist ergriffen. Resektion des Oberarmes. 5 Tage danach Exitus an Herzschwäche. Keine Sektion.

Erőss 1882/83, m., erbsengroßes Spindelzellensarkom mit hyaliner Intercellularsubstanz, ausgehend vom Periost der Dorsalseite der ersten Phalanx der dritten Zehe des linken Fußes. Seit der Geburt kaum merklich vergrößert. 16 Monate alt Exstirpation.

Friebel 1920, m., Rundzellensarkom vom Periost des Metacarpus II der rechten Hand. Schnell gewachsen: 6 Wochen alt Vorwölbung besonders dorsal, aber auch auf der Volarseite der Hand. Operation. Heilung.

Neufeld 1895, m., haselnußgroßes Spindelzellensarkom mit eingestreuten Knochenbälkchen vom Periost des Schädeldaches, auf der Höhe des Kopfes. Im Alter von $2^1/_2$ Jahren ist der Tumor 9 x 7 cm groß, breit, flach, elliptoid, von derber Konsistenz. Unmittelbar vor ihm eine flachere härtere Geschwulst, 3 x 4 cm groß. Operation, nach 3 Stunden Exitus. Nach innen prominiert der Tumor links stärker als rechts. Die Delle an der Oberfläche des Gehirns reicht links über das Gebiet der vorderen Zentralwindung, die hintere freilassend, und über die obere Hälfte der vordersten und mittleren Frontalwindung. Rechts geht die Delle an den Zentralwindungen vorbei und betrifft bloß die oberste Frontalwindung.

Goebel 1908, m., periostales Spindelzellensarkom des unteren

rechten Femurendes. Bei Geburt Schwellung der Innenseite des rechten Knies. 3 Tage alt pflaumengroß, zuerst langsam, in der dritten Woche aber schnell gewachsen. Exartikulation des Beines verweigert. Exstirpation des Tumors, Röntgenbestrahlung. Heilung.

Lotz 1922, m., 53 cm, totgeboren. Gut kirschgroßes Spindelzellenfibrosarkom, ausgehend vom Periost der rechten Seite des Sternum und dem Ansatz der zweiten bis vierten Rippe.

White 1884, m., wallnußgroßes Rundzellensarkom vom rechten Metacarpus I. u. II. Operative Entfernung. 5 Wochen darauf Recidiv. Amputation im Handgelenk. Heilung.

Stübinger 1903, m., haselnußgroßes Angiosarkom an der medialen Seite des rechten Fußes, ausgehend vom Periost des Calcaneus, oder vielleicht auch von der Fascie. 17 Wochen alt wallnußgroß, Exstirpation. Heilung.

Germer 1904, m., Spindelzellensarkom auf der Streckseite des linken Unterarmes, vom Olecranon bis Handgelenk, ulceriert, 7 x 4,5 x 4 cm. Das Periost der Ulna ist im Tumor aufgegangen, Ausgang aber wahrscheinlich nicht Knochen, sondern Muskel oder Fascie. Der Knabe starb einige Augenblicke nach der Geburt.

Lücke 1909, m., fast haselnußgroßes Spindelzellensarkom der Fascie des linken Unterarms. 3 Monate alt mannsfaustgroß exstirpiert. Heilung.

Mayou 1910, ?, Spindelzellensarkom, das die linke Orbita ausfüllte und mit dem Bulbus zusammenhing, an einer Stelle ulceriert. Exenteration mitsamt dem hinter dem Tumor liegenden verkümmerten Bulbus am 12. Tag. 8 Wochen später Recidiv, erneute Evisceration, seitdem keine Nachrichten mehr.

Walter 1904, m., totgeboren. Beinahe faustgroßes kleinzelliges Rundzellensarkom der rechten Orbita, welches größtenteils aus der Orbitalhöhle vordringt. Der Bulbus ist wohlentwickelt und liegt im unteren hinteren Teil der Orbitalhöhle, vollständig frei vom Tumor.

Brailey 1879, ?, Alveolarsarkom im Vorderlappen des Gehirns und Nervus opticus. Das Auge selbst nicht beteiligt. Bei Geburt war das rechte Auge vorgewölbt, Oberlid geschwollen. Zunahme des Tumors, Exitus mit 3 Monaten.

Corten 1921, w., 51 cm, asphyktisch geboren, Fruchtwasser mekoniumhaltig. Exitus am 2. Lebenstag unter leichten Zuckungen der oberen Extremität. Halbmannsfaustgroßes Haemangioma sarcomatodes in der Gegend der hinteren Hälfte des linken Schläfen-

lappens und des Hinterhauptlappens, von der Dura ausgehend, mit Dura und besonders Tentorium sehr fest verwachsen.

Lotz 1922, m., lipoid- und fibroplastisches Sarkom der Dura mater. Bei der Geburt eine Geschwulst vorn am Kopf auf dem linken Stirnbein, seitdem ständig größer geworden. 5 Monate alt, operative Entfernung. Exitus am Ende der Operation. Beide Frontallappen des Gehirns sind abgeplattet. Entfernter Tumor: 10 x 4 x 8 cm, Gewicht 300 g.

Breinl 1903, w., Foetus 6 Monate ‹30 cm, 800 g› maceriert, Rundzellen- und Spindelzellensarkom, ausgehend von der linken Außenseite der Dura mater spinalis. Erster Lendenwirbel zerstört, Fortsetzung der Geschwulst in die Bauchhöhle: dort mannsfaustgroß, linke Niere und Aorta werden durch sie verdrängt. Der Unterleib der Frucht war stark vorgetrieben, Umfang in Nabelhöhe 26 cm.

Naegele 1900, w., Rundzellen- und Spindelzellensarkom der Zunge, seit der Geburt langsam wachsend. 3 Monate alt: 3,5 x 2 cm groß, Probeexcesion. Fieber, Pneumonie, Exitus.

Delbanco 1898, ?, Spindelzellensarkom am linken vorderen Zungenrand. 14 Tage alt exstirpiert. ‹Die Größe ist nicht angegeben.›

Jacobi ‹A› 1869, m., haselnußgroßes Spindelzellensarkom in der linken Hälfte der Zunge, oben und unten hervorragend. Wachstum des Tumors. 7 Wochen alt: Inzision. Weiteres beträchtliches Wachstum. 11 Wochen alt Operation. Heilung.

Zahn 1885, ?, Foetus 6 Monate ‹30 cm›. Myxosarkom mit Cysten und Riesenzellen, Saugpolster der linken Wange, Basalumfang 16 cm.

Givel 1896, w., kleinfingergroßes Spindelzellensarkom des unteren rechten Zahnfleisches. Entfernung am zweiten Lebenstag. Kein Zusammenhang mit dem Knochen. 3 Tage nach der Operation erschien an der betreffenden Stelle ein Schneidezahn, der mit den Fingern entfernt werden konnte. Heilung. Kein Rezidiv. 6 Jahre alt: das Kind ist gesund, es hat am Unterkiefer regelrecht seine vier Schneidezähne.

Stern ‹B› 1894, m., kleinzelliges Rundzellensarkom mit blutgefüllten ektatischen Capillaren ‹Angiosarkom› des Dünndarms, 132 cm hinter seinem Anfangsteil. Geschwulst $1^1/_2$ cm hoch, Ausdehnung 4—5 cm am aufgeschnittenen Darm. Gleich nach der

Geburt: Leib aufgetrieben, kein Mekonium, Erbrechen von gallig gefärbten Massen. Tod nach 4 Tagen.

Comba 1901, ?, »Typisches, kleinzelliges Sarkom« der Mastdarmschleimhaut und des Afters. Die Perinealgegend ist vorgewölbt, die Analspalte verengert.

Silcock 1885, m., linker Hode bei der Geburt vergrößert. Allmählich größer geworden: 8 Monate alt 3—4 mal größer als der gesunde rechte. Excision des Hodens. Heilung. Spindelzellensarkom, streng beschränkt auf den Hodenkörper.

Clark 1883, m., Rundzellensarkom. Unmittelbar nach der Geburt Schwellung des Cruralringes, irreponibel. Fortschreitend im Leistenkanal und zum Testikel. Wachstum nicht sehr rapid. Vom 10. Monat ab Vergrößerung des Abdomens. Exitus 1 Jahr alt. Sektion: Der Tumor nahm den größten Teil der Bauchhöhle ein und ergriff die Milz, er ging nach unten ins Skrotum und ergriff den Testikel. Weder Milz- noch Hodengewebe an den entsprechenden Stellen nachweisbar.

Weinlechner 1887, m., Sarkom der rechten Parotis und des Kopfnickers, in einem Jahr bis zur Pomeranzengröße gewachsen. Exstirpation, Blutung, 36 Stunden später Exitus.

L'Huillier 1904, w., Exitus am 9. Tag an einer umbilikalen Infektion. Bei der Sektion wurde an der Stelle des Pankreaskopfes ein Lymphosarkom mit Riesenzellen gefunden von 32 x 21 mm Größe. »Da der Tumor während der kurzen Lebensdauer des Kindes nicht entstanden und sich bis zur vorgefundenen Größe entwickelt haben kann, ist er offenbar ein congenitales Lymphosarkom.«

Maas 1880, m., haselnußgroßes kleinzelliges Sarkom mit Riesenzellen der linken Subpektoral- und Achseldrüsen. Wachstum, Perforation der Haut. 6 Monate alt Erweiterung der Durchbruchsstelle durch Inzision, hiernach schnelleres Wachstum, 9 Monate alt: Ausdehnung von der 2. –7. Rippe. Exstirpation. Heilung.

Dietrich 1910, m., Foetus 8 Monate (42 cm) macceriert, apfelgroßes Sarkom (ausgesprochene Gewebsunreife, vielleicht auch Lymphosarkom) ausgehend von den retroperitonealen Drüsen. Metastase in Peritoneum, Pleura, Lungen, Herz, Achseldrüsen, Haut des Halses, Pia mater.

Schloßmann 1921, m., 50 cm, nach 3 Stunden gestorben. Auf der Haut des ganzen Körpers und in fast allen inneren

Organen zahllose hirsekorngroße bis wallnußgroße Sarkome; Primärtumor wahrscheinlich Pankreaskopf.

Ramdohr 1878, ?, 43,5 cm lang, aber sonst reif. Multiple Angiosarkome, zum Teil bereits in fettigem Zerfall, in der Inguinalgegend, Extremitäten, Lunge, Nieren usw. Der größte Tumor hat seinen Sitz in der Kinn- und vorderen Halsgegend. An einer Blutung aus ihm stirbt das Kind, kurze Zeit nach der Geburt.

Wenn man den soeben genannten sicher congenitalen Fällen den zu Anfang dieser Arbeit von mir beschriebenen hinzuzählt, erhöht sich die Zahl der bereits im Mutterleib zur Entwicklung gekommenen Sarkome, über die berichtet worden ist, auf 47.

Als Ausgangspunkt steht an erster Stelle die Haut einschließlich Unterhautzellgewebe ⟨11⟩, sowie das Periost ⟨9⟩, während sich der Rest auf andere Organe vollkommen aufteilt.

Am häufigsten sind Spindelzellensarkome ⟨18⟩, nächstdem Rundzellensarkome ⟨10⟩; dahinter treten Fibro-, Angio-, Lympho-, Myxo-Sarkome an Zahl weit zurück, und bei 3 Fällen wird keine nähere Bezeichnung des Sarkoms gegeben. Bei 3 Fällen wurden außerdem Riesenzellen beobachtet.

Das männliche Geschlecht ⟨26⟩ steht vor dem weiblichen ⟨11⟩, selbst dann noch, wenn man alle die 10 Fälle, bei denen kein Geschlecht genannt ist, auch noch dem weiblichen hinzufügen wollte.

Von den 47 Kindern wurden 27 operativ behandelt, außerdem 1 mit Röntgenbestrahlung. Bei 5 trat Rezidiv auf, Metastasen entwickelten sich bei 6. Heilung erfolgte bei 13, während bei 6 weitere Angaben hierüber fehlen. 5 Kinder waren totgeboren, 4 starben gleich am ersten Tag des Lebens, 8 weitere innerhalb der ersten drei Wochen, 10 weitere innerhalb des ersten Lebensjahres, und nur bei einem führte die Krankheit erst nach $2^1/_2$ Jahren zum Tode.

Bei näherer Betrachtung der 9 Fälle, bei denen das Sarkom seinen Ausgang vom Periost nahm, zeigt sich die immerhin bemerkenswerte Tatsache, daß alle 9 Kinder männlichen Geschlechts waren. Die Zahlen sind jedoch zu klein, um daraus irgendwelche Schlüsse auf eine besondere Verteilung hinsichtlich der Geschlechter zu ziehen.

Der Sitz war in 3 Fällen an platten Knochen ⟨2 Schädeldach, 1 Sternum⟩, 2 mal an Röhrenknochen ⟨Ulna, Femur⟩, und 4 mal an kurzen Knochen ⟨2 Metacarpus, 1 Calcaneus, 1 Zehenphalanx⟩.

Es waren 5 Spindelzellensarkome, 2 Rundzellensarkome, und je 1 Fibro- und Angiosarkom. Auffallend ist, daß die Spindelzellensarkome die Röhren- und die platten Knochen bevorzugen, daß dagegen an den kurzen Knochen nur 1 Spindelzellensarkom vorkommt, gegenüber 3 anderen Sarkomen.

In 5 Fällen wurde Heilung erzielt, 1 Kind war totgeboren, in 3 Fällen führte die Erkrankung zum Tode.

Die Größe der Geschwülste bei der Geburt war durchschnittlich die einer Nuß, in zwei Fällen war sie nicht genauer bezeichnet, jedenfalls aber dürfte der Tumor in dem von mir beschriebenen Fall das Recht in Anspruch nehmen, als das bei weitem größte zur Zeit der Geburt bisher beobachtete vom Periost ausgehende Sarkom bezeichnet zu werden.

Selbst im Vergleich mit den sämtlichen übrigen 46 congenitalen Sarkomen zeigt sich, daß nur 3 eine gleiche Größe bei der Geburt aufweisen können, wie der genannte Fall. Es sind dies die Fälle **Senger** ⟨ganzer Fuß⟩, **Breinl** ⟨mannsfaustgroß, Bauchhöhle⟩, **Walter** ⟨faustgroß, Orbita⟩.

Was aber den meinigen vor allen diesen Fällen auszeichnet, das ist die Tatsache, daß die Geschwulst sowohl durch ihre Größe als auch durch ihren Sitz am vorangehenden, größten Teil des Geburtsobjektes eine derartige Verzögerung der Geburt verursachte, daß die Anwendung der Zange nötig wurde. Ja, bei dem gefundenen größten Kopfumfang von 46,5 cm scheint es mir sogar ein Wunder, daß eine Geburt überhaupt hat stattfinden, und daß das Kind noch $2^1/_2$ Stunden hat leben können. ⟨Der Kopfumfang bei dem von **Müller** beschriebenen Fall von angeborenem gefäß- und fettreichen Fibrom, welches von der Stirnhaut ausging, erreichte die Zahl 46,5 erst, als das Kind 20 Wochen alt war!⟩ Bei allen den aufgezählten 47 angeborenen Sarkomen ist außer bei dem von mir mitgeteilten keine Behinderung der Geburt durch das Vorhandensein der Geschwulst berichtet worden.

Es mag hier vielleicht erwähnt werden, daß ich bei der Durchsicht der Literatur über angeborene Geschwülste ⟨abgesehen von Mißbildungen und Teratomen⟩ nur bei den folgenden, zum Teil vorne bereits erwähnten Fällen, Veröffentlichungen über hervorgerufenes Geburtshindernis fand:

Dotzauer, hühnereigroßer Medullarschwamm am Hinterkopf, »Geburt zwar etwas verzögert, aber glücklich ohne besondere Kunsthilfe erfolgt«.

Körte, »Enchondrom oder Sarkom« der rechten Schulter, »bei der Geburt zögerte der Durchtritt der Schultern, als Grund der Zögerung wurde nach Entwicklung der Schultern eine Geschwulst der rechten oberen Extremität entdeckt«.

Noeggerath, Carcinom der Leber, Unterleib auf das Vierfache vergrößert, Gewicht der Leber $2^1/_1$ Pfund, d. i. über $^1/_4$ des Gewichts des gesamten Kindes!

Noeggerath sagt zwar in seiner Arbeit, daß in der Literatur einzelne Fälle von Geschwülsten der kindlichen Leber als Geburtshindernis aufgezeichnet seien, ohne jedoch diese Stellen zu nennen, bis auf eine, deren Text ich mir nicht zu verschaffen vermochte **(Mursinna).** Übrigens wird für den Fall **Noeggerath**'s von **Mariage** eine luetische Affektion in Betracht gezogen.

Schließlich erwähnt **Phillips** noch, daß ein myomatöses Gewächs des Unterkiefers und Nackens bei einem Foetus in einem Falle von **Parvin** ein beträchtliches Hindernis gemacht habe. Es war mir nicht möglich, nach den gemachten Angaben mir die bezeichnete Stelle durch deutsche Bibliotheken zugänglich zu machen.

Diese Zusammenstellung zeigt, daß der von mir eingangs mitgeteilte Fall mancherlei Besonderheiten hat. Das betrifft zunächst die Größe des Tumors. Diese ist auch aus dem Grunde um so auffallender, als gewöhnlich die angeborenen Geschwülste nur hasel- bis wallnußgroß sind. Erst nach der Geburt beginnen sie dann rapide zu wachsen. Es spricht demnach manches für die Annahme, daß das Wachstum der Geschwülste gewöhnlich im foetalen Leben durch gewisse Einflüsse gehemmt wird, die nach der Geburt in Fortfall kommen. Vielleicht ist dies auf die Tatsache zurückzuführen, daß nach der Geburt sich ein gewaltiger Umschwung vollzieht, wie später im ganzen Leben nie wieder, und die Durchblutung der Organe eine andere wird.

Weshalb nun aber in diesem Fall diese Hemmungen nicht hervortraten, sodaß bereits im Mutterleib ein so weitgehendes Wachstum stattfand, erscheint ebenso unklar wie die Aetiologie der Geschwülste überhaupt.

Es ist hier nicht der Ort, bezüglich der Aetiologie auf die ganze Geschwulstlehre einzugehen, die ja als eines der dunkelsten Gebiete in der Pathologie bezeichnet worden ist. Nur soviel sei gesagt, daß ein Trauma für die Entstehung der congenitalen Sarkome in der Regel

wohl kaum verantwortlich gemacht werden kann, wie es in dem Falle **Phillips** geschehen ist. Dort erlitt die Mutter im sechsten Monat der Schwangerschaft in der Mitte zwischen Nabel und rechter Spina iliaca ant. sup. einen Stoß und bemerkte ein Aufhören der Kindsbewegungen für 3—4 Tage, und **Körte** sagt von seinem Fall, daß die Mutter heftig hingefallen und mit dem Bauche aufgeschlagen sei. Aber wie viele Gravide mögen ähnliche Traumen erleiden, ohne daß der Foetus auch nur im geringsten davon beeinflußt wird, und andererseits sind in der Anamnese vieler der berichteten congenitalen Sarkomfälle keinerlei etwa erlittene Traumen in der Schwangerschaft erwähnt, vielmehr gehören derartige Angaben zu den Seltenheiten. Nach **Joseph** besteht ja auch insofern eine gewisse Immunität des Foetus gegenüber der Geschwulstbildung, einmal, weil er durch das Fruchtwasser vor allen Einwirkungen von außen geschützt ist, dann auch aus unbekannten inneren Ursachen: es gehöre zu den Seltenheiten, daß eine mit einem Tumor behaftete Mutter ein ebenfalls tumortragendes Kind zur Welt bringt, wie in dem oft zitierten Falle **Friedreich,** vielmehr bliebe der Foetus in solchen Fällen gewöhnlich frei. Es scheinen also auch hereditäre Verhältnisse nicht in Frage zu kommen, ja, wir finden gewöhnlich in den Berichten, daß die Eltern der befallenen neugeborenen Kinder vollkommen gesund sind und daß gesunde Geschwister usw. vorhanden sind.

Bei einem Erklärungsversuche kommen wir m. E. nicht weiter als dahin, eine Entwicklungsstörung anzunehmen, die dann ein ungeregeltes und ungezügeltes Wachstum der betreffenden Zellen erlaubte.

In dem gleichen Maße unklar wie die Aetiologie der Sarkome ist auch der Grund, weshalb sie Haut und Periost bevorzugen. Diese Vorliebe wurde schon von **Klauer, Pott, Mull, Stübinger, Moldovan** und anderen bestätigt, während merkwürdigerweise die französischen Autoren **Picot, Chauveau, Kirmisson** diesen Ausgangspunkt nicht den häufigsten nennen und **Tullian** sogar sagt, Sarkome der Haut seien selten.

Über die Schädelknochen wird von **Hüter-Lossen** 1884 im Grundriß der Chirurgie gesagt, daß angeborene Blastome an ihnen nicht vorkommen, die einzigen geschwulstartigen Gebilde seien die durch die Geburt entstandenen Kephalhaematome. Diese Ansicht ist bereits von **Neufeld** widerlegt worden. In **Neufeld**'s Fall zeigte sich bei der Sektion des $2^1/_2$ Jahre alt gestorbenen Knaben, daß der Tumor nach innen prominierte und eine Delle im Gehirn erzeugte, — in dem

von mir beschriebenen Fall war durch den außen sitzenden Tumor die Konfiguration des Schädels selbst verändert und auf diese Weise ein Abweichen der anatomischen Verhältnisse des Gehirns von der Norm bedingt.

Man darf wohl sagen, daß in meinem Fall die fehlenden Teile des Großhirns nicht etwa verdrängt worden, sondern infolge des lokalisiert angreifenden Druckes garnicht zur Ausbildung gekommen sind. Dieses Moment weist andererseits darauf hin, daß die Entwicklung des Tumors eine geraume Zeit gebraucht hat.

Daß weiterhin auch eine Druckwirkung auf die Schädelknochen ausgeübt wurde, ist bei Betrachtung der Abbildung gewiß ohne weiteres einleuchtend, fehlt doch der Knochen auf eine Strecke von 2 cm. Dies entspricht auch ganz der Angabe **Ziegler**'s der die periostalen Sarkome folgendermaßen beschreibt ⟨II p. 216⟩: »Sie entstehen am häufigsten aus der osteoplastischen Schicht des Periostes und liegen danach zwischen den Knochen und der äußeren Faserlage des Periostes, sodaß sie nach außen scharf abgegrenzt sind.« »Der Knochen ist unter dem Geschwulstgewebe zuweilen unverändert, häufiger wird er indessen in mehr oder minder großem Umfange zum Schwunde gebracht.« Alles dies trifft bei dem beschriebenen Fall zu.

Von angeborenen Schädelknochensarkomen habe ich in der Literatur nur noch den Fall **Neufeld**'s finden können, bei dem es sich, ebenso wie bei dem meinigen, um ein Spindelzellensarkom handelte. ⟨Der eingangs erwähnte Fall von **Lotz** betrifft dagegen ein Sarkom der Dura, das sich unter Abplattung beider Frontallappen mehr cerebralwärts entwickelt hatte.⟩ Die Angabe von **Baëfi,** ⟨dessen Arbeit sich auf 32 Sarkome des Schädeldaches aus der Literatur und zwei eigene Fälle gründet⟩, nach der am Schädel die Rundzellensarkome die häufigsten wären, und die Spindelzellensarkome erst an zweiter Stelle kämen, dürfte demnach für die angeborenen Fälle nicht zutreffen.

Wie ich vorhin schon erwähnt habe, sind Spindelzellensarkome überhaupt bei den angeborenen Blastomen dieser Art häufiger als Rundzellensarkome ⟨18 : 10⟩, bemerkenswert ist außerdem noch, daß Metastasen selten sind, unter den 47 Fällen werden sie nur bei 6 gefunden. Auch in meinem Falle fehlten Metastasen. Dies Verhalten paßt sehr gut zu der Beobachtung, daß Rundzellensarkome an Zahl zurücktreten, da diese Geschwulstart im späteren Leben jedenfalls häufiger Metastasen bildet als die Spindelzellensarkome.

Daß Sarkome der Kopfknochen auch bei Tieren angeboren vor-

kommen, wird von **Casper, Jost** und **Koch, Fölger** bestätigt, der bei ihnen genannte Fall **Goerig** betrifft ein Kalb, welches am rechten Oberkieferbein ein Spindelzellensarkom von der Größe 12 x 9 x 7 cm hatte. Es starb im Alter von 2—3 Wochen. Bei der Sektion fanden sich zahlreiche Metastasen in Muskulatur, Lungen, Nieren und Milz.

Petit fand bei einem 6 jährigen Wachtelhund ein ossifizierendes Sarkom der Schädeldecke bzw. ihres Periostes, welches den Knochen zerstört und die Hemisphären abgeplattet und durch Druck zur Atrophie gebracht hatte. Die Dura mater war unberührt, nur zurückgedrängt. Daraus, daß das Kleinhirn ebenfalls atrophisch war, wurde geschlossen, daß der Tumor zu einer Zeit entstanden ist, wo das ganze Gehirn noch nicht seine volle Entwicklung hatte. Ob damit eine Entstehung des Tumors im foetalen Leben gemeint ist, wird nicht deutlich gesagt.

Zusammenfassung.

I. Es wird ein Fall von Spindelzellensarkom bei einem Neugeborenen beschrieben, das seinen Ausgang vom Periost der Schädeldecke nahm und bei der Geburt des Kindes bereits die Größe eines Apfels aufwies.

II. Es werden 46 Fälle von sicher angeborenen Sarkomen aus der Literatur genannt, unter Ausscheidung aller irgendwie zweifelhaften Berichte.

III. Aus den Literaturstudien werden folgende Schlüsse gezogen:

1. Der Ausgang der congenitalen Sarkome erfolgt meistens von der Haut oder vom Periost.
2. Die Sarkome sind bei der Geburt gewöhnlich nur bis nußgroß, selten größer.
3. Meistens zeigt sich nach der Geburt ein rapides Wachstum, zuweilen besonders nach einem erlittenen Trauma, aber häufiger auch ohne dieses. Dauer der Erkrankung nur bei einem Fall $2^1/_2$ Jahre.
4. Obwohl sich meistens zunächst bei guter Gesundheit nur lokale Erscheinungen bemerkbar machen und keine Kachexie vorhanden ist, ist doch die Prognose bei weit fortgeschrittenen Sarkomen absolut ungünstig; bei weniger entwickelten ist die einzige wirkungsvolle Therapie die operative Entfernung: es wurden etwa $50^0/_0$ Heilungen erzielt.
5. Es scheint, daß das männliche Geschlecht häufiger befallen wird als das weibliche.
6. Metastasen sind gewöhnlich bei der Geburt noch nicht vorhanden.
7. Formal-genetisch handelt es sich offenbar um eine Entwicklungsstörung der betreffenden Gewebe, kausal-genetisch ist die Aetiologie unklar.

Meinem verehrten Lehrer, Herrn Professor Dr. M. Versé,
danke ich herzlich für die Überlassung der Arbeit
und für seinen freundlichen Rat und Unterstützung
bei ihrer Anfertigung.

Lebenslauf.

Ich, Hans Christian Wilhelm Rosemeyer, wurde geboren am 15. November 1901 zu Bremen, als Sohn des praktischen Arztes Dr. med. Wilhelm Rosemeyer und seiner Ehefrau Adele, geb. Weber.

Ich besuchte das Humanistische Gymnasium zu Bremen, das ich am 8. März 1920 mit dem Zeugnis der Reife verließ. Von Ostern 1920 bis Ostern 1925 studierte ich in Marburg Medizin, mit Ausnahme des Sommer-Semesters 1923, das ich an der Universität München zubrachte.

Die ärztliche Vorprüfung bestand ich in Marburg im Herbst 1922, das ärztliche Staatsexamen beendete ich in Marburg am 26. Juni 1925.

Literatur.

Abkürzungen.

A f Gyn	Archiv für Gynaekologie	L A	Langenbecks Archiv für klin. Chirurgie
A f Kh	Archiv für Kinderheilkunde	L O	Ergebnisse der allg. Path. und path. Anat., Lubarsch-Ostertag
A P	Archives of Pediatrics	Mü m W	Münchner med. Wochenschrift
B kl W	Berliner klinische Wochenschrift	Tr p s L	Transactions of the pathol. society of London
C B	Centralblatt für allgem. Pathol. und pathologische Anatomie	V A	Virchow's Archiv für pathol. Anat. u. Phys. u. f. klin. Med.
C B f Ch	Centralblatt für Chirurgie	Z B	Beiträge zur path. Anat. u. zur allg. Path., E. Ziegler
D m W	Deutsche mediz. Wochenschrift	Z f K	Zeitschrift für Krebsforschung
D Z f Ch	Deutsche Zeitschr. f. Chirurgie		
Fr Z	Frankfurter Zeitschrift für Pathologie		
J f Kh	Jahrbuch für Kinderheilkunde		

Abbe: Annals of Surgery. 30, 317. 1899.
Ahlfeld: A f Gyn 16, 135. 1880.
Amann: A f Gyn 82, 746.
Amberg: 21, 582. 1904.
(A) **Arnold:** V A 57, 297. 1873.
(B) **Arnold:** Z B 8, 118. 1890.
Baëff: Thèse Nancy 1903. Contribution à l'étude de l'ostéosarcome de la voûte du crâne.
(A) **Baginsky:** B kl W 1876, pag. 249. Oesterr. Jahrb. f. Paediatrik 1876, pag. 36.
(B) **Baginsky:** B kl W 1881, pag. 465. J f Kh 18, 345. 1882.
(C) **Baginsky:** A f Kh 22, 246. 1897.
Barth: L A 42, 758. 1891.
Battle: siehe **Croft.**
Baumann und **Forbes:** Tr p s L 1904. Vol. 55.
Baumgarten: Baumgartens Arbeiten. Leipzig 1904. 4, 199.
Beely: Gerhardts Handbuch der Kinderkrankheiten 4,2, pag. 57. 1887.
Bell: A P 26, 685. 1909.
Beneke: Z B 9, 440. 1891.
Bergner: Dissertation München 1903. Über Sarkomatose im Kindesalter.
Birch-Hirschfeld: Z B 24, 345. 1898
Biesalski: Dissertation Leipzig, 1896. Zur Kasuistik und Therapie des primären Nierensarkoms der Kinder.
Birkner: Dissertation München 1912, Über einen Fall von congenitalem Vorderarmsarkom.
Bókai: Gerhardt's Handbuch der Kinderkrankheiten 4, 3, pag. 256. 1878.
Bókay: V A 213, 249. 1913.
Bondy: The journal of the american medical association. Vol. 56. Nr. 12. pag. 873. 25. 3. 1911.
Bong: Ref.: D m W 1911, 807.
(A) **Borst:** Die Lehre von den Geschwülsten. Wiesbaden 1902.
(B) **Borst:** Z B 39, 507. 1906.
(C) **Borst:** Allgemeine Pathologie der malignen Geschwülste. Leipzig 1924.
Bossowsky: Medycyna 1902. Nr. 28. (polnisch). J f Kh 57, 681. 1903.
Bourneville und **Bricon:** Bulletins de la société anatomique de Paris, 1886. pag. 238. 2. 4. 1886.
Brailey: The Lancet 1879, 2. pag. 913.

Braun: Dissertation Greifswald 1896. Über die traubenförmigen Sarkome der Vagina und des Uterus.
Brée nach **Jolly:** Archives générales de médécine. Paris 1869. Vol. 1, pag. 577.
Breinl: Prager medizinische Wochenschrift 1903. pag. 543.
Brosin: V A 96, 453. 1884.
Browne: Tr p s L 40, 34. 1889.
Bruck: J f Kh 62, 84. 1905.
Bryant: C B f Ch 2, 733. 1875.
Cabot: The Boston med. and surg. journal 135, 411. 1896. — J f Kh 45, 366. 1897.
Carmichael und **Wade:** The Lancet, 1907, 1, pag. 1217.
New York medical Report 71, 869. 1907, 1.
Casper: L O 3,3. pag. 760. 1898.
(A)**Chaffey:** Tr p s L 36, 302. 1885.
(B)**Chaffey:** Tr p s L 36, 415. 1885.
Chambert: C B f Gyn 52, 942. 1890.
Revue des maladies de l'enfance. Paris 1891. pag. 188.
Charon und **Ledeganck:** Bulletin de l'académie royale de médécine de Belgique. Brüssel 1878. pag. 518—558. — J f Kh 13, 420. 1879.
Chauveau: Thèse Paris 1883. Contribution à l'étude des tumeurs malignes de l'enfance.
Chiari: J f Kh 14, 230. 1879.
Clark: The british medical journal 1883. 1, pag. 418. — J f Kh 20, 476. 1883
Wiener medizinische Wochenschrift 1884, pag. 384.
Clarke: The medical Times and Gazette, London 1865. 1, pag. 318.
Cohn: B kl W 1894. 266.
(A)**Cohnheim:** V A 65,64. 1875
(B)**Cohnheim:** Vorlesung über Allgemeine Pathologie, Berlin 1882, Band I
Comba: J f Kh 54, 778. 1901
Corten: Fr Z 24 Ergänzungsband, 693. 1921
Cristiani: Journal d'anatomie et de physiologie, Paris 1891. 27, pag. 249—272, 444—501
Croft: Tr p s L 36,274. 1885
Croner: Z f K 12,442. 1913
Dalton: Tr p s L 36,247. 1885
Dawson: The american journal of obstetrics, New-York 12,160. 1879
Debrunner: Diss. Zürich 1883. Drei Fälle von Sarkom des Darms im Kindesalter.
Deck: Diss. Zürich 1907. Ein Fall von gemischtem Sarkom der Scheide im Kindesalter.
Deffaux: Bulletins de la société anatomique de Paris, 1872. pag. 355
Dejérine und **Hugonneau:** Bulletins de la société anatomique de Paris 1876. pag. 290 und 583
Delbanco: Mü m W 1898. 155
Deming: The journal of the american medical association. Vol 80, Nr. 13, pag. 902. 1923.
Demme: Siehe **Graenicher!**
Dietrich: 14. Tagung der Deutsch. Pathol. Gesellsch. 1910, pag. 353
Dobbertin: Z B 28,60. 1900
Dotzauer: Caspers Wochenschrift für die gesamte Heilkunde. Berlin 1844, pag. 29
Eberth: V A 55,518. 1872
Eröss: J f Kh 19,318. 1882/83 (Fall 8)
Farland: The american journal of the medical sciences 1911. Philadelphia and New-York 141,570
Farrington: Ref: J f Kh 8,231. 1875
Fischer: A f Kh 25,403. 1911
Fletcher: The Lancet 1901, 1, pag. 1141
Fölger: L O 18,2, pag. 480. 1917
Förster: Verhandlungen der physikalisch-medicinischen Gesellschaft zu Würzburg, 10,42. 1860
Fox: Tr p s L 36,460. 1885
Frank-Chiari: Prager medizinische Wochenschrift 1894,17

Frick: Diss. Halle 1888. Über zwei Falle von primärem Scheidensarkom bei kleinen Kindern.
V A 117,248. 1889
Friebel: Diss. Greifswald 1920. Über zwei Fälle von congenitalem Sarkom an Hand und Vorderarm bei Neugeborenen.
Friedreich: V A 36,465. 1866
Frölking: Diss. Göttingen 1895. Über die Sarkome d. knöch. Schädelgewölbes.
de St. **Germain:** Revue mensuelle des maladies de l'enfance. Paris 1883, 1, pag. 26—53
Germer: Diss. Greifswald 1904. Zwei congenitale Tumoren des Vorderarmes.
Givel: Revue méd. de la Suisse romande. Genf 1896. 153
Gluck: D m W 1898, 147
Goebel: L A 87,191. 1908
Goerig: Deutsche tierärztliche Wochenschrift 1893, 321
Gosmann: Diss. Bonn 1892. Über das Vorkommen von Sarkomen bei Kindern bis zu 5 Jahren.
Graenicher: Diss. München 1888. Über einen Fall von congenitalem Sarkom der Vagina.
de **Haan:** Z B 34,215. 1903
Haug: Diss. Halle 1885. Exstirpation einer sarkomatösen Wanderniere. Ein Beitrag zur Kenntnis des primären Nierensarkoms.
Hauser: V A 88,165. 1882
Heaton: Tr p s L 49,140. 1898.
Heckford: Transactions of the obstetrical society of London. 10,224. 1869
Hedrén: Z B 40,1. 1907
Herth: Diss, Freiburg 1902. Über das embryonale Adenosarkom der Niere.
Herzog und **Lewis:** The american journal of the medical sciences 1900. (Nach Mönckeberg, Stübinger)
Ref.: C B 13,97. 1902
Hewlett: The Lancet 1900, 1, pag. 427
Hoffmann: Diss. München 1895. Über einen Fall von congenitalem Sarkom der Achselhöhle.
Hofmokl und **Albert:** Jahresbericht d. chir. Klinik d. Prof. Hofrathes v. Dumreicher in Wien, Schuljahr 1869/70, pag. 90, Wien 1871. (Beilage zu Wien. med. Jahrbücher 1872, Heft 1.)
(A)**Holmes:** Tr p s L 12,206. 1861
(B)**Holmes:** Tr p s L 14,248. 1863
Horn: V A 31,525. 1864
Huber und **Bostroem:** Deutsch. Arch. f. klin. Medizin 23,205. 1879
Hüter-Lossen: Grundriß der Chirurgie. 3. Aufl. 1884. II. Spezieller Teil; I, pag. 40
L'Huillier: V A 178,507. 1904
(A)**Jacobi:** The american journal of obstetrics. 1869,2 pag. 81
(B)**Jacobi:** The american journal of obstetrics. 1880, 13, 119
(C)**Jacobi:** Ref: A f Kh 6, 153. 1885
Jesset: Tr p s L 35, 363. 1884
Imhof: Diss. Zürich, 1882. Ein Fall von Kindersarkom.
Johannessen: J f Kh 44, 114. 1897
Jones: A P 23, 281. 1906
Joseph: D m W 1903, 621.
Jost und **Koch:** Handb. d. allgem. Pathol. u. d. pathol. Anat. des Kindesalters von **Brüning-Schwalbe.** Wiesbaden 1914, 1, 2, 512
Iwumi: Klin. Monatsbl. f. Augenheilkunde. 48, 2, pag. 619
Kästner: Fr Z 25, 1. 1921
Karewski: D m W 1895, 33
Arch. f. Dermatol. und Syphil. 34, 310. 1896
Mc. Kay: Transactions of the american ophthalmological society. New-York 1873, 345
King: The Lancet 1875, 2 pag. 766
J f Kh 10, 436. 1876

Kirmisson: Traité des maladies chirurgicales d'origine congénitale. Paris 1898. Kap. 12, pag. 750.
Klauer: Diss. Berlin 1887. Über das Vorkommen von Sarkomen im kindlichen Lebensalter.
Kocher und Langhans: D Z f Ch 9, 312. 1878
Correspondenzbl. f. Schweizer Ärzte. Basel 8,625. 1878
Körner: Diss. Göttingen 1892. Über einen Fall von primärem Scheidensarkom im Kindesalter.
Körte: D m W 1892. 572
B kl W 1892. 703
Kolisko: Wien. klin. Wochenschr. 1889, 2, pag. 109, 130, 159, 182, 202, 222
Kramer: L A 52, 34. 1896
Kretz: L O 8, 2, pag. 532. 1904
Kühn: Deutsch. Arch. f. klin. Medizin 16, 306. 1875
Küster: V A 180, 117. 1905
Kuhn: D m W 1894, 561 (Fall 2)
Landau: Fr Z 11, 26. 1912
Landsberger: B kl W 1877, Nr. 34
Langenhan: Zeitschrift für Augenheilkunde 22, 135. 1909
Langhaus (Socin): Handb. d. allgem. u. spez. Chirurgie von **Pitha-Billroth**, 3, 2, B, 8, pag. 105. 1871/75
Lendrop: Ref: J f Kh 37, 438. 1894
Letailleur: Thèse Lille 1895. Contribution à l'étude du sarcome des enfants,
Lockwood: Tr p s L 36, 408. 1885
Lotz: Diss. Marburg 1922. Zur Kenntnis der angeborenen Sarkome beim Säugling.
Lubarsch: L O 1, 3, pag. 519. 1896
Lücke: L A 90. 862. 1909
Maas: B kl W 1880, 665
Maaß: Z f K 12, 445. 1913 **(Croner)**
Makai: Pesther med.-chir. Presse 1907. 485
Mandillon (Guéniot): Bulletins et mémoires de la société de chirurgie de Paris. 1878, 160
Mankiewicz: Diss. Straßburg 1887. Über die bösartigen Tumoren d. Nebenniere,
Marchand: V A 73, 1878
Mariage: Thèse Paris 1895. Tumeurs malignes des enfants.
Marshall: Tr p s L 29, 215. 1878.
The Lancet 1878, 2, pag. 545
Martin: Zeitschrift für Geburtshilfe und Gynaekologie, Stuttgart 1878, 3, 406
Marullaz: Thèse Lausanne 1904. Deux cas de tumeurs primitives du vagin.
Marx: C B 15, 433. 1904
Mason: Tr p s L 15, 210. 1864
Mauderli: Diss. Basel 1895. Über Sarkombildung im Kindesalter.
Mayou: Klin. Monatsblatt für Augenheilkunde. 48, 1, pag. 372. 1910
Merkel: Handbuch d. allgem. Pathol. u. d. pathol. Anatomie d. Kindesalters von **Brüning-Schwalbe**, Wiesbaden 1912, 1, 1, pag. 390/92.
Mönckeberg: L O 10, 752. 1904/05.
Moldovan: Prager medizinische Wochenschrift 1905, 403
Money: The british medical journal. London **1888**, 2, pag. **1047**
Tr p s L 40, 54. **1889**
(A)Morgan: The british medical journal **1878**, 2 pag. **841**
The Lancet **1878**, 2, pag. **809**
(B)Morgan: The medical Times und Gazette **1885**, 2 pag. **211**
J f Kh **26, 407. 1887**
Müller: Diss. Jena **1885**. Einige seltenere congenitale Neubildungen an Kopf und Gesicht.
Mull: Diss. Leipzig **1897**. Über angeborene maligne Neubildungen mit besond. Berücksichtigung der congenitalen Sarkome und Carcinome der Haut.
Naegele: Diss. Kiel **1900**. Über Zungensarkom mit besonderer Berücksichtigung des Kindesalters.

Nasse: L A 39, 886. 1889. [Fall 28]
Neufeld: Bruns' Beiträge zur klin. Chirurgie. 13, 730, 1895
Neuffer: Medicinisches Correspondenzblatt des Württembergischen Aerztl. Vereins. Stuttgart 44, 83. 1874
Neuhaus: A f Kh 21, 367. 1897
Neumann: Deutsch. Arch. f. klin. Medizin 30, 377. 1882
Noeggerath: Deutsche Klinik 6, 496. 1854. Berlin
Nothnagel: Spezielle Pathol. u. Therapie. Bd. 17. Wien 1898. (pag. 251)
Notz: Diss. Zürich 1896. Über die Bösartigkeit congenitaler Tumoren.
Ohlemann: L A 18, 463. 1875 [Fall 28]
Orr: The Edinburgh medical journal 8, 221. 1900
Oshima: Wien. klin. Wochenschrift 1907, 93
Ost: Diss. Bern 1878. Über osteogene Sarkome im Kindesalter.
J f Kh 12, 205. 1878.
(A)Parker: The Lancet 1880, 1, pag. 20 (Nach Goebel)
Tr p s L 12, (Nach Stübinger)
(B)Parker: Tr p s L 36, 299. 1885
(A)Paul: The Lancet 1833, 1. 439
(B)Paul: The british medical journal 1884, 1. pag. 766
(C)Paul: The Lancet 1886, 1. pag. 543
Tr p s L 37, 292. 1886
(A)Pepper: Ref.: J f Kh 8, 226, 1875
(B)Pepper: The american journal of the medical sciences 1901, Vol. 121, Nr. 3=347. pag. 287 - 298.
J f Kh 54, 779. 1901
Perls: Berl. kl. W 1874, 355
Pernet: Tr p s L 53,360. 1902
Petit: Bull. et mémoires de la société anatomique de Paris. 1906,43
Pfister: Diss. Zürich 1902. Über Knochensarkome der untern Extremitäten im Kindesalter.
Philipp: J f Kh 68,353. 1908
Phillips: Transactions of the obstetrical society of London. 30,334. 1888
Pick: A f Gyn 46,191. 1894
Picot: Revue médicale de la Suisse romande. Genf 1883,660
Piskazek: Sémaine médicale. Paris 1888. 351
Pitt: Tr p s L 49,143. 1898
Plaut: A f Kh 43,249. 1906
Pott: Mü m W 1892,647
Priestley: The medical Times and Gazette. 1869. 2, 382
Ramdohr: V A 73,459. 1878
Rawling: The Lancet 1907,1. pag. 352
Rehn: (Nach Goebel, Friebel)
Ribbert: Geschwulstlehre. Bonn 1914
Richards: Guy's hospital Reports London 1905, Vol. 59, pag. 217, 310 (Fall 30), 328 (Fall 65)
Roberts: The british medical journal 1871,2. pag. 597
Rollwage: Diss. Erlangen 1901. Ein Fall von primärem Nierensarkom im Kindesalter.
Rose: B kl W 1901. 1217
Rüth: Diss. München 1900. Ein Fall von primärem Sarkom der Niere im Kindesalter.
Russow: J f Kh 53,340. 1901
de Ruyter: L A 40,98. 1890
Sänger: A f Gyn 16,58. 1880
Saidis: Diss. Basel 1907. Ueber Sarkombildung im Kindesalter.
Savory: The medical Times and Gazette 1852,2 pag. 106
Saxer: Z B 32,344-46. 1902
Scheidemandel: Diss. Erlangen 1903. Ein Fall von primärem Sarkom der Leber.
Schilder: Fr Z 3,317. 1909

Schlossmann: Fr Z 25,486. 1921
Schmid: Mü m W 1892, 256
Schönweiler: Diss. München 1893. Ueber Sarkome im Säuglingsalter.
Schuchardt: The british medical journal London 1888,2. pag. 626
Schuh: Pathologie und Therapie der Pseudoplasmen. Wien 1854. pag. 252
Schwartz: Thèse de concours. Paris 1880. Des ostéosarcomes des membres.
Seibert: J f Kh 21,276. 1884
Semb: Centralblatt für Gyn. 4,1089. 1894
Senftleben: L A 1,118. 1861
Senger: B kl W 1894. 679
Shannon: A P 1907, 932. — New York Medical Record 72,418. 1907,2
Shukowsky: J f Kh 69,213. 1909 — A f Kh 25,302. 1911
Silcock: Tr p s L 36,301. 1885
Sklifosowski: Ref.: C B f Ch 11,558. 1884
Socin: s. **Langhaus!**
Soltmann: J f Kh 26, 418. 1881
Steffen: Die malignen Geschwülste im Kindesalter. Stuttgart 1905
Steinhardt: A f Kh 38, 30. 1904
Steinmetz: D Z f Ch 39,313
Steinthal: V A 111,449 1888
(A)Stern: D m W 1892. 494
(B)Stern: B kl W 1894. 802
Steudener: V A 59,423. 1874
Stevenson: The british medical journal 1876,1 pag. 9. — C B f Ch 3,446. 1876
Österr. Jahrbuch f. Paediatrik. Wien 7,167. 1876
Strümpell: Lehrbuch der spez. Pathologie und Theraphie. 23.-24. Aufl. 1922 Bd.2
Stübinger: Diss. Leipzig 1903. Kasuistischer Beitrag zur Kenntnis der angeborenen bösartigen Geschwülste.
Taylor: The american journal of the medical sciences, 94,461. 1887 Philadelphia.
Tileston und **Wolbach**: The american journal of the medical sciences 135,871. 1908
Trappe: Fr Z 1,130. 1907
Tsonev: Diss. München 1887. Ueber zwei Fälle von congenitalem Sarkom der Parotis und des Halses.
Tullian: Thèse Nancy 1899. Contribution à l'étude des sarcomes congénitaux.
Valude: Annales de médecine et chirurgie infantiles. Paris 1898, 325
(A)Virchow: V A 31.128. 1864
(B)Virchow: Die krankhaften Geschwülste. Berlin 1864-65. Bd. 2
Wagstaffe: Tr p s L 22,121. 1871
Walker: Annals of Surgery 26,529. 1897 Philadelphia.
Walsham: s. **Marshall!**
Walter: Hygiea. Medicinsk och Farmaceutisk Manadsskrift. Stockholm 1. 4. 1904.Nr.4
Weigert: V A 67,492. 1876
Weinlechner: Gerhardt's Handbuch der Kinderkrankh. 1887. 6,1 pag. 210
Weißwange: Diss. Freiburg 1897. Beitrag zur Lehre von den primären Sarkomen der Wände der Schädelhöhle.
Welti: Diss. Zürich 1898. Ueber einen Fall von Prostatasarkom im Kindesalter.
White: The british medical journal 1884,2. pag. 966
Widerhofer: J f Kh 2, [AF] 194, 1859
Wieder: Ref.: The american journal of the medical sciences 135,300. 1908
Proceedings of the pathological society of Philadelphia. 1908, 61
Wilke: J f Kh 70,209. 1909
v. Winckel: Jahresberichte über die Fortschritte auf dem Gebiete der Chirurgie. Wiesbaden 1895,1. pag. 654
Wittmann: J f Kh 8,374. 1875
Zahn: D Z f Ch 22,387. 1885
Ziegler: Lehrbuch der spez. pathol. Anat. 2,227. 1902 Jena
Zimmerlin: Diss. Zürich 1897. Ueber einige Fälle von Osteosarkom des Schädels im Kindesalter.
Zipkin: V A 186,240. 1906 [Fall 1]

Der Vollständigkeit halber erwähne ich noch diejenige dieses Gebiet berührende Literatur, deren Ort garnicht oder nur derart angegeben war, daß er nicht aufzufinden war ⟨0⟩, sowie diejenige, die ich in deutschen Bibliotheken nicht erhalten und daher in dieser Arbeit nicht verwenden konnte ⟨00⟩.

00 **Brindeau** und **Georghiu**: Bulletin méd. 1897 ⟨Nach Kirmisson⟩.
00 **Cotton**: ⟨Linker Arm, congenitaler Tumor carcinomatosus⟩. Journal de med. et de chir. London 1849. ⟨Nach Friebel⟩.
00 **Cotton**: Provincial med. and surg. journal, London 1849. ⟨Nach Chauveau⟩.
00 **Crouse**: Philad. med. and surg. reporter 1874 ⟨nach Cristiani⟩.
00 **Curtis**: ⟨Akromion⟩ A P 1903 ⟨nach Rawling, Ribbert, Wieder⟩
0 **Desnos**: ⟨Hoden⟩ ⟨Nach Chauveau⟩.
0 **Drew**: ⟨Oberkiefer⟩. Reports of the society for the study of disease in children ⟨nach Rawling⟩.
00 **Duzan**: Thèse Paris 1876. Du cancer chez les enfants. ⟨Nach Chauveau, de St. Germain, Goebel, Maas, Mariage, Picot⟩.
00 **Fisk**: ⟨multiple congenitale Sarkome⟩. A P 1896. ⟨Nach Ribbert, Wieder⟩.
00 **Flint**: ⟨Fungus haematodes congenitalis⟩. New England medical and surg. journal, Boston 1820 ⟨Nach Chauveau, Goebel⟩.
0 **Gay**: ⟨Tumor malignus bei einem Foetus⟩. The Boston medical and surg. journal 1860. pag. 402 ⟨nach Chauveau⟩.
0 **Jacobi**: ⟨Congenitales Sarkom der Haut, Augenlid⟩. A P. ⟨Nach Ribbert⟩.
0 **König**: ⟨Femur⟩ ⟨Nach Ribbert⟩.
0 **Krause**: ⟨Nabel⟩ ⟨Nach Ribbert⟩.
00 **Meisenbach**: Weekly medical Review, St. Louis 1884. ⟨Nach Goebel, Marx, Pepper⟩.
0,00 **Mursinna**: ⟨Nach Noeggerath⟩.
00 **Paekard**: ⟨Haut, multipel⟩. University med. magazine 1891. ⟨Nach Mull, Moldovan⟩.
0,00 **Parvin**: American System of Obstetrics. Vol. i, pag. 767. ⟨Nach Phillips⟩.
00 **Pepper**: A P 1901. ⟨Nach Ribbert, Wieder⟩.
00 **Rathery**: Thèse Paris 1870. Diagnostic des tumeurs abdominales chez les enfants. ⟨Nach Mariage⟩.
00 **Rudd**: ⟨Kopfhaut⟩. Womans M. J. Toledo 1900. ⟨Nach Moldovan⟩.
0,00 **Targett**: ⟨Zwei congenitale Sarkome der Zunge⟩. Guy's hosp. Reports 1867 und 1873. ⟨Nach Tullian⟩.
00 **Tordeus**: ⟨Prostata⟩. Journal de médicine de Bruxelles 1890. ⟨Nach Mariage, Stern⟩.
00 **Le Vaillant**: Thèse Paris 1881. Tumeurs de l'enfance. ⟨Nach Kirmisson⟩.
00 **Werner**: ⟨Niere⟩ Therap. Gaz. 1892. ⟨Nach Steffen⟩.
00 **Wieder**: New-York medical journal 1907. ⟨Nach: The american journal of the med. sciences 1908⟩.

Druckfehlerberichtigung.

Seite 16, 1. Zeile von oben, lies:
Riesenzellensarkom anstatt Spindelzellensarkom.

Tafel I

Ansicht des Kopfes von vorn.

Tafel II

Ansicht des Kopfes von der rechten Seite.

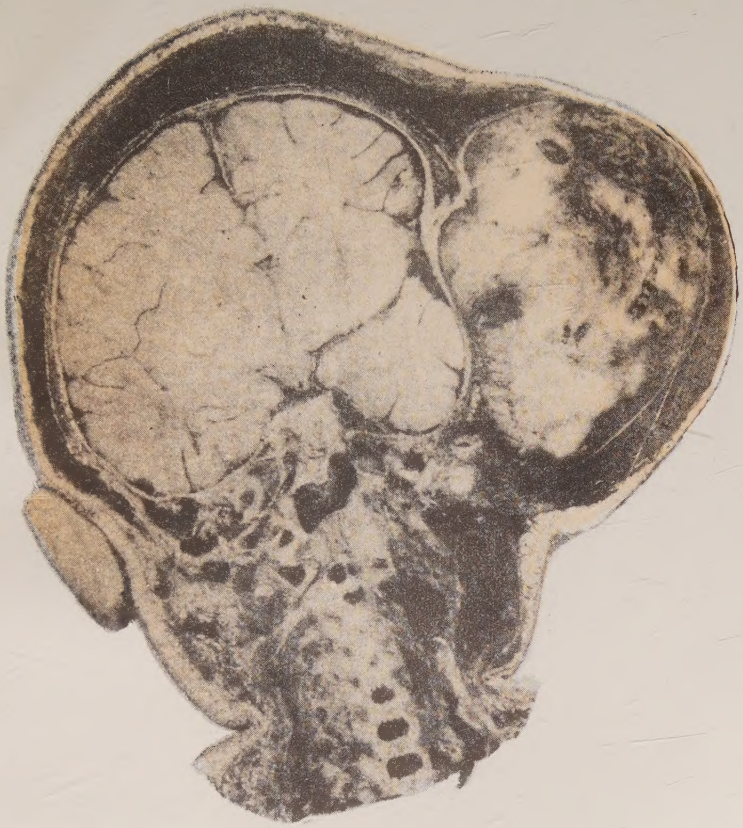

Tafel III

Frontaler Durchschnitt durch den Schädel nach der Härtung, in der Gegend der Scheitelmitte. Vordere Hälfte. $^3/_5$ der natürlichen Größe.